


# SUBRED INTEGRADA DE SERVICIOS DE SALUD SUR E.S.E

## MANUAL DE FUNCIONAMIENTO SERVICIO DE OFTALMOLOGÍA HOS-QUI-SQX-MA-01 V1



 ALCALDÍA MAYOR DE BOGOTÁ D.C. SALUD Subred Integrada de Servicios de Salud Sur E.S.E	<b>SUBRED INTEGRADA DE SERVICIOS DE SALUD SUR E.S. E</b>	
	<b>FUNCIONAMIENTO SERVICIO DE OFTALMOLOGÍA</b>	<b>HOS-QUI-SQX-MA-01 V1</b>

### 1. OBJETIVO:

Estandarizar el proceso de atención diagnóstica, terapéutica y quirúrgica del paciente en el servicio de oftalmología.

### 2. ALCANCE:

El alcance del documento va desde el inicio de la prestación del servicio a través del proceso ambulatorio, consulta externa o la respuesta a interconsultas en los servicios de hospitalización y urgencias hasta la toma de exámenes de apoyo diagnóstico y/o terapéuticos solicitados y requeridos para definir la conducta, la realización de procedimientos quirúrgicos y el control de los pacientes durante el ciclo de atención.

### 3. JUSTIFICACION:

Este manual organiza la prestación del servicio de oftalmología y los procedimientos a realizar ya sea diagnósticos, terapéuticos y/o quirúrgicos relacionados con el mismo conforme a la distribución anatómica del ojo y sus anexos, técnicas permitiendo una atención integral y segura para los pacientes de la entidad.

### 4. A QUIEN VA DIRIGIDO:

Médicos oftalmólogos, optómetras y Personal de Enfermería (Jefes y Auxiliares) y el equipo quirúrgico de apoyo, ya sea anestesiólogo o instrumentador quirúrgico.

### 5. DEFINICIONES:

**ATENCIÓN CON ENFOQUE PREFERENCIAL, DIFERENCIAL Y ESPECIAL:** Priorización de la atención de los usuarios para asegurar la accesibilidad y oportunidad en la atención, teniendo en cuenta la condición de vulnerabilidad y condiciones de salud. El enfoque diferencial reconoce que las personas y colectivos además de ser titulares de derechos tienen particularidades y necesidades específicas que requieren respuestas diferenciales por parte de las Instituciones, el estado y la sociedad en general para alcanzar mejores niveles de bienestar”.

- **Con enfoque preferencial**


- ✓ Atención de niños y niñas adolescentes.
- ✓ Atención de mujeres gestantes.
- ✓ Atención de adultos mayores de 60 años
- ✓ Atención de usuarios con algún tipo de discapacidad.
- ✓ Atención a personas que padecen enfermedades huérfanas y pacientes de alto costo, enfermedades catastróficas o ruinosas.

- **Con enfoque Diferencial**

- ✓ Atención a personas víctimas del conflicto armado
- ✓ Orientación sexual e identidad de género - Sectores LGTBI.
- ✓ Étnico
- ✓ Ciudadano habitante de calle
- ✓ Reciclador de oficio
- ✓ Persona en ejercicio de la prostitución
- ✓ Migrantes
- ✓ Campesinos

- **Con enfoque Especial**

Las poblaciones se encuentran definidos en el Decreto 780 de 2016, identificados mediante Listado Censal por la Entidad Competente, los cuales, al ser consultados en el Comprobador

 ALCALDÍA MAYOR DE BOGOTÁ D.C. SALUD Subred Integrada de Servicios de Salud Sur E.S.E	<b>SUBRED INTEGRADA DE SERVICIOS DE SALUD SUR E.S. E</b>	
	<b>FUNCIONAMIENTO SERVICIO DE OFTALMOLOGÍA</b>	<b>HOS-QUI-SQX-MA-01 V1</b>

de Derechos, se evidencia su condición de población especial y mientras estos usuarios se afilian de manera individual, institucional o de oficio al SGSSS, podrán acceder a los servicios de salud SIN CUOTA DE RECUPERACION.

De manera general cada una de estas poblaciones debe ser tratada con respeto, libres de prejuicios, priorizando la necesidad de atención en salud y procurando la satisfacción de sus expectativas de acuerdo con sus particularidades poblacionales.

**ACTO QUIRÚRGICO:** Es el conjunto de las disposiciones, tareas, recursos técnicos que realiza un grupo de personas con el propósito fundamental de realizar una intervención quirúrgica. Se puede realizar de manera urgente o programada.

**FASE PREOPERATORIA:** En la fase preoperatoria el médico especialista que valora al paciente y determina la necesidad de un procedimiento quirúrgico realiza la solicitud del mismo en el formato de boleta de cirugía El cual debe ser desarrollado en su totalidad con el código del procedimiento principal solicitado y el grupo al que pertenece.

**FASE OPERATORIA:** En esta fase es coordinada por el especialista en anestesiología u oftalmólogo si no requiere de anestesia general quien es el encargado de iniciar formalmente el procedimiento. El jefe de enfermería en compañía de los integrantes del equipo quirúrgico (anestesiólogo, especialista ayudantes e instrumentación y auxiliar de enfermería) deben estar presentes para dar inicio a la revisión y realización de la lista de chequeo de seguridad institucional.


**FASE POSTOPERATORIA:** En esta fase el médico especialista tratante debe diligenciar por completo el formato de descripción quirúrgica con los códigos correspondientes a la totalidad del procedimiento quirúrgico realizado. Deben registrarse todos los procedimientos o intervenciones realizados iniciando por el principal o mayor grupo, y todos los procedimientos en la hoja de reporte quirúrgico, incluir tipo de cirugía, vía de acceso etc. Si el paciente va a ser manejado de manera ambulatoria y se va a dar egreso hospitalario se debe realizar plan completo de manejo ambulatorio tanto farmacológico como las recomendaciones según el procedimiento, los signos de alarma por escrito y claramente descritos, citas ambulatorias requeridas para el control.

**CLASIFICACIÓN ÚNICA DE PROCEDIMIENTOS EN SALUD – CUPS:** Corresponde al ordenamiento lógico y detallado de los procedimientos en salud que se realizan en el país, en cumplimiento de los principios de interoperabilidad y estandarización de datos utilizando para tal efecto la identificación por un código y una descripción validada por los expertos del país, independientemente de la profesión o disciplina del sector salud que los realice, así como del ámbito de realización de estos. GRUPO: Representado por los dos primeros caracteres; según el capítulo en el cual se encuentra (zona anatómica) SUBGRUPO: Definido por el tercer carácter; según el grupo en el cual se encuentra ubicado indica: Tipo de procedimiento, para los Grupos 01 al 86. – Para oftalmología-SISTEMA VISUAL corresponde capítulo 3, grupo del 08- al 16

**Derechos de sala** En las intervenciones y procedimientos quirúrgicos cueros, lo derechos de sala de cirugía que comprenden: la dotación básica del quirófano, los equipos, sus accesorios e implementos, instrumental, ropa reutilizable o desechable, los servicios de enfermería, esterilización, instrumental, circulantes y recuperación hasta seis (6) horas se reconocerán según el grupo de clasificación de la intervención o procedimiento quirúrgico realizado.

**INSUMOS ESPECIALES:** Corresponden a las drogas, medicamentos, soluciones, lentes e insumos que no se incluyen en los derechos de sala y son facturados aparte.

**Notal Legal:** Está prohibido copiar, transmitir, retransmitir, transcribir, almacenar, alterar o reproducir total o parcialmente, por cualquier medio electrónico o mecánico, tanto el contenido, información y texto como los procesos, procedimientos, caracterizaciones, documentos, formatos, manuales, guías, gráficas, imágenes, comunicados, etc., sin el previo y expreso consentimiento por escrito por parte de la Subred Sur ESE.; los cuales están protegidos por las normas colombianas e internacionales sobre derecho de autor y propiedad intelectual.

 ALCALDÍA MAYOR DE BOGOTÁ D.C. SALUD Subred Integrada de Servicios de Salud Sur E.S.E	<b>SUBRED INTEGRADA DE SERVICIOS DE SALUD SUR E.S. E</b>	
	<b>FUNCIONAMIENTO SERVICIO DE OFTALMOLOGÍA</b>	<b>HOS-QUI-SQX-MA-01 V1</b>


**GRUPO QUIRÚRGICO:** El Manual tarifario SOAT establece una clasificación de los procedimientos quirúrgicos por grupos así Quirófano Especializado y Supra especializado -Grupo Del 2 Al -Grupo Del 7 Al 10-Grupo Del 11 Al 13-Grupo Del 20 Al 23

**OCULOPLÁSTICA:** La colpoplastia, o cirugía oculoplástica, incluye una amplia variedad de procedimientos quirúrgicos que se ocupan de la órbita, los párpados, los conductos lagrimales y la cara. También se ocupa de la reconstrucción del ojo y las estructuras asociadas.

#### 6. NORMATIVIDAD APLICABLE:

NORMA	AÑO	DESCRIPCIÓN	EMITIDA POR
Decreto 2423	1996	Por el cual se determina la nomenclatura y clasificación de los procedimientos médicos, quirúrgicos y hospitalarios del Manual Tarifario y se dictan otras disposiciones.	Ministerio de Salud y Protección Social
Decreto 780	2016	Por medio del cual se expide el Decreto Único Reglamentario del Sector Salud y Protección Social	Ministerio de Salud y Protección Social
Resolución 4816	2008	por la cual se reglamenta el Programa Nacional de Tecnovigilancia, expedida por el Ministerio de Salud y la Protección Social.	Ministerio de Salud y Protección Social
Resolución 2082	2014	Por la cual se dictan disposiciones para la operatividad del Sistema Único de Acreditación	Ministerio de Salud y Protección Social
Resolución 5095	2018	por la cual se adopta el Manual de acreditación en Salud Ambulatorio y Hospitalario de Colombia	Ministerio de Salud y Protección Social
Resolución 3100	2019	Por la cual se definen los procedimientos y condiciones de inscripción de los prestadores de servicios de salud y de habilitación de los servicios de salud y se adopta el Manual de Inscripción de Prestadores y Habilitación de Servicios de Salud.	Ministerio de Salud y Protección Social
Resolución 2292	2021	tiene por objeto actualizar y establecer los servicios y tecnologías de salud financiados con recursos de la UPC, que deberán ser garantizados por las EPS y demás Entidades Obligadas a Compensar EOC, a los afiliados al SGSSS, en el territorio nacional, en las condiciones de calidad establecidas. Garantizar la funcionalidad de los procedimientos de consentimiento informado, Paquetes instruccionales, Guía técnica "Buenas prácticas para la seguridad del paciente en la atención en salud", Ministerio de Salud, República de Colombia. Detectar, prevenir y reducir infecciones asociadas con la atención en salud, Paquetes instruccionales, Guía técnica "Buenas prácticas para la seguridad del paciente en la atención en salud", Ministerio de Salud, República de Colombia Garantizar la correcta identificación del	Ministerio de Salud, República de Colombia.

**Nota Legal:** Está prohibido copiar, transmitir, retransmitir, transcribir, almacenar, alterar o reproducir total o parcialmente, por cualquier medio electrónico o mecánico, tanto el contenido, información y texto como los procesos, procedimientos, caracterizaciones, documentos, formatos, manuales, guías, gráficas, imágenes, comunicados, etc., sin el previo y expreso consentimiento por escrito por parte de la Subred Sur ESE, los cuales están protegidos por las normas colombianas e internacionales sobre derecho de autor y propiedad intelectual.

 ALCALDÍA MAYOR DE BOGOTÁ D.C. SALUD Subred Integrada de Servicios de Salud Sur E.S.E	<b>SUBRED INTEGRADA DE SERVICIOS DE SALUD SUR E.S. E</b>	
	<b>FUNCIONAMIENTO SERVICIO DE OFTALMOLOGÍA</b>	<b>HOS-QUI-SQX-MA-01 V1</b>

		paciente y las muestras de laboratorio, Paquetes instruccionales, Guía técnica "Buenas prácticas para la seguridad del paciente en la atención en salud"	
--	--	--	--

## 7. RESPONSABLE:

Corresponde a los médicos especialistas de CMT y al equipo de calidad de CMT realizar las actualizaciones requeridas del documento con el aval posterior de la Dirección de servicios hospitalarios de la Subred Sur.

## 8. CONTENIDO DEL MANUAL:

### 8.1. ANATOMIA DEL OJO Y ANEXOS

Para entender las enfermedades y afecciones que se pueden presentar en los ojos, conviene entender la anatomía básica del ojo. Aquí presentamos un tour por el ojo que comienza con la parte externa, entrando a través de la parte anterior y avanzando hacia la parte posterior.

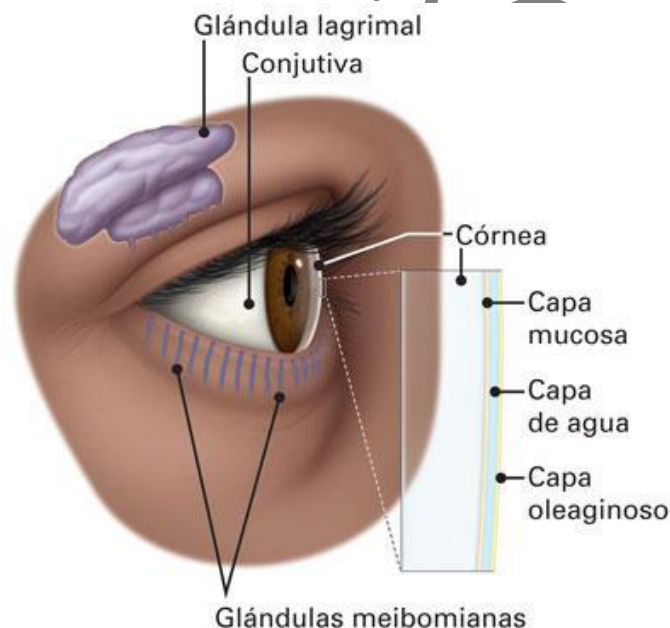
#### Partes del ojo fuera del globo ocular

El ojo se encuentra dentro de una cuenca óseo protectora conocida como la órbita. La órbita tiene seis músculos extraoculares que se adhieren al ojo. Estos músculos mueven el ojo hacia arriba, hacia abajo, de lado a lado, y también lo hacen rotar.

Los músculos extraoculares están conectados a la parte blanca del ojo conocida como la esclera. Es una capa de tejido fuerte que cubre casi toda la superficie del globo ocular.

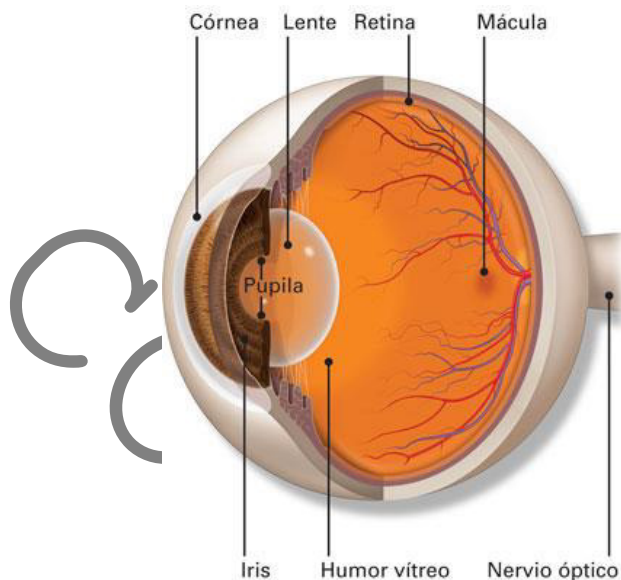
#### La superficie del ojo

La superficie del ojo y la superficie interna de los párpados están cubiertas de una membrana transparente conocida como la conjuntiva.





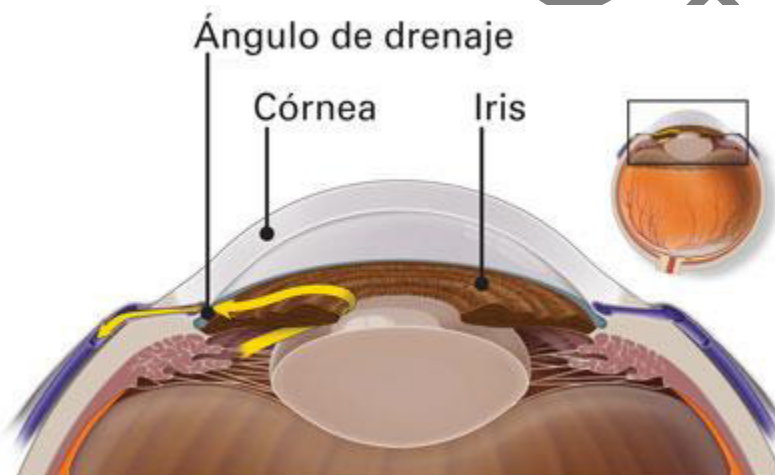
Las lágrimas lubrican el ojo y están formadas por tres capas. Estas tres capas juntas se denominan película lagrimal. La capa mucosa está formada por la conjuntiva. La parte acuosa de las lágrimas está formada por la glándula lagrimal. La glándula lagrimal del ojo se encuentra debajo del borde exterior de la ceja (lejos de la nariz) en la órbita. La glándula de Meibomio produce el aceite que se convierte en otra parte de la película lagrimal. Las lágrimas drenan el ojo a través del conducto lagrimal.




### **El frente del ojo – Cámara Anterior**

La luz se enfoca en rojo a través de la porción abovedada al frente del ojo, conocida como la córnea.

Detrás de la córnea hay un espacio lleno de líquido conocido como la cámara anterior. El líquido se llama humor acuoso. El ojo produce constantemente humor acuoso. Para mantener una presión ocular constante, el humor acuoso se drena también del ojo en un área conocida como ángulo de drenaje.



Detrás de la cámara anterior se encuentra el iris (la parte coloreada del ojo) y el agujero negro en el centro del iris que se conoce como la pupila. Los músculos del iris dilatan (expanden) o

 ALCALDÍA MAYOR DE BOGOTÁ D.C. SALUD Subred Integrada de Servicios de Salud Sur E.S.E	<b>SUBRED INTEGRADA DE SERVICIOS DE SALUD SUR E.S. E</b>	
	<b>FUNCIONAMIENTO SERVICIO DE OFTALMOLOGÍA</b>	<b>HOS-QUI-SQX-MA-01 V1</b>

contraen (estrechan) la pupila para controlar la cantidad de luz que llega a la parte posterior del ojo.

Justo detrás de la pupila está el cristalino. El cristalino enfoca la luz hacia la parte posterior del ojo. El cristalino cambia de forma para ayudar al ojo a enfocar los objetos que están cerca. Unas pequeñas fibras llamadas zónulas adheridas a la cápsula que sostiene el cristalino, lo mantienen suspendido de la pared ocular. El cristalino está rodeado por la cápsula del cristalino, que se deja en su lugar cuando se extrae el cristalino durante la cirugía de cataratas. Algunos tipos de lentes intraoculares de reemplazo van dentro de la cápsula, donde estaba el lente natural.

Al ayudar a enfocar la luz que entra en el ojo, tanto la córnea como el lente juegan un papel importante en darnos una visión clara. De hecho, el 70% del poder de enfoque del ojo proviene de la córnea, y el 30% del lente.

### **La parte de atrás del ojo – Cámara Posterior**

Entre el cristalino y la parte posterior del ojo se encuentra la cavidad vítrea. Esta cavidad contiene una sustancia gelatinosa conocida como humor vítreo.

La luz enfocada hacia el interior del ojo por la córnea y el cristalino pasa a través del vítreo hacia la superficie de la retina — el tejido sensible a la luz que se encuentra en la parte posterior del ojo.

Un área minúscula pero muy especializada de la retina, conocida como la mácula, es la responsable de darnos una visión central detallada. La otra parte de la retina, la retina periférica, nos da la visión periférica (o visión lateral).

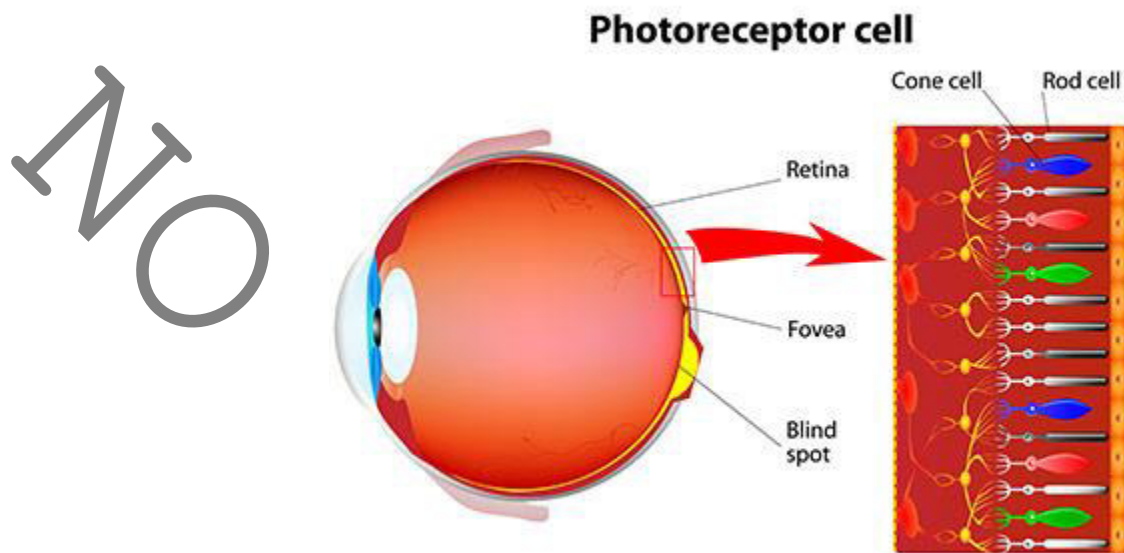
La retina tiene células especiales llamadas fotorreceptores. Estas células cambian de luz en energía que se transmite al cerebro. Hay dos tipos de fotorreceptores: los bastoncillos y los conos. Los bastoncillos perciben el negro y el blanco y permiten la visión nocturna. Los conos perciben los colores y permiten la visión central (visión detallada).

La retina envía la luz en forma de impulsos eléctricos al cerebro a través del nervio óptico. El nervio óptico se compone de millones de fibras nerviosas que transmiten estos impulsos a la corteza visual — la parte del cerebro responsable de la visión.

## **8.2. AGRUPACION DE PROCEDIMIENTOS**

Para mayor facilidad de organización de los procedimientos a realizar se agrupan de acuerdo a lo indicado anteriormente y a la anatomía ocular ya que las técnicas de realización pueden ser similares

**OCULOPLÁSTICA:** La oculoplastia, o cirugía oculoplástica, incluye una amplia variedad de procedimientos quirúrgicos que se ocupan de la órbita, los párpados, los conductos lagrimales y la cara. También se ocupa de la reconstrucción del ojo y las estructuras asociadas.



CODIGO CUPS	SOAT	GRUPO QUIRURGICO	PROCEDIMIENTOS QUIRÚRGICOS	AGRUPACION PROCEDIMIENTOS
80101	2211	5	Drenaje de colección por blefarotomía	OCULOPLÁSTICA
80201	15109	3	Extracción de cuerpo extraño en párpado por blefarotomía	OCULOPLÁSTICA
81101	17208	3	Biopsia en párpado	OCULOPLÁSTICA
82101	2211	5	Resección de chalazión vía anterior	OCULOPLÁSTICA
82102	2211	5	Resección de chalazión vía posterior	OCULOPLÁSTICA
82301	2222	8	Resección de tumor benigno o maligno de párpado, espesor parcial, un tercio	OCULOPLÁSTICA
82302	2222	8	Resección de tumor benigno o maligno de párpado, espesor parcial, dos tercios	OCULOPLÁSTICA
82304	2221	5	Resección de tumor benigno o maligno de párpado, espesor parcial, mayor de dos tercios	OCULOPLÁSTICA
82403	2224	11	Resección de tumor benigno o maligno de párpado, espesor total, un tercio	OCULOPLÁSTICA
82404	2221	5	Resección de tumor benigno o maligno de párpado, espesor total, dos tercios	OCULOPLÁSTICA
82405	2221	5	Resección de tumor benigno o maligno de párpado, espesor total, mayor de dos tercios	OCULOPLÁSTICA
82406	2224	11	Resección de tumor benigno o maligno de párpado, espesor total con canto	OCULOPLÁSTICA
82407	2224	11	Resección de tumor benigno o maligno de párpado, espesor total con canto y vía lagrimal	OCULOPLÁSTICA
82504	2220	3	Ablación de lesión de párpados	OCULOPLÁSTICA
82602	2231	4	Tarsorrafia	OCULOPLÁSTICA
83001	2272	9	Corrección de ptosis palpebral, por suspensión frontal con sutura o tejido	OCULOPLÁSTICA
83002	2272	9	Corrección de ptosis palpebral, por suspensión frontal con deslizamiento del musculo frontal	OCULOPLÁSTICA
83003	2270	11	Corrección de ptosis palpebral, por resección externa del elevador vía anterior	OCULOPLÁSTICA
83004	2271	8	Corrección de ptosis palpebral, por resección externa del elevador vía conjuntival	OCULOPLÁSTICA
83005	2271	8	Corrección de ptosis palpebral, por conjuntivo mullerectomia vía conjuntival con o sin tarso	OCULOPLÁSTICA
83502	2246	8	Elongación del párpado por vía conjuntival	OCULOPLÁSTICA





83503	2246	8	Elongación del parpado con injerto	OCULOPLÁSTICA
83601	2241	7	Corrección de entropión por sutura (reinserción de retractores)	OCULOPLÁSTICA
83602	2244	8	Corrección de entropión por injerto	OCULOPLÁSTICA
83603	2242	8	Corrección de entropión por acortamiento horizontal [cuña]	OCULOPLÁSTICA
83701	2242	8	Corrección de ectropión por acortamiento horizontal [cuña]	OCULOPLÁSTICA
83702	2240	7	Corrección de ectropión con injerto	OCULOPLÁSTICA
83703	2240	7	Corrección de ectropión por fijación cantal	OCULOPLÁSTICA
83801	2262	3	Cantotomía	OCULOPLÁSTICA
83802	2261	4	Cantorrafía	OCULOPLÁSTICA
83803	2260	4	Cantoplastia	OCULOPLÁSTICA
83804	2247	10	Blefaroplastia superior	OCULOPLÁSTICA
83805	2247	10	Blefaroplastia inferior vía externa	OCULOPLÁSTICA
83806	2247	10	Blefaroplastia inferior vía conjuntival	OCULOPLÁSTICA
83808	2246	8	Corrección de epiblefaron	OCULOPLÁSTICA
83809	2265	10	Corrección de tele canto con colgajo	OCULOPLÁSTICA
83810	2265	10	Corrección de tele canto transnasal	OCULOPLÁSTICA
83811	2264	8	Corrección de epicanto	OCULOPLÁSTICA
86001	2246	8	Reconstrucción de parpados con colgajo	OCULOPLÁSTICA
86002	2246	8	Reconstrucción de parpados con injerto	OCULOPLÁSTICA
86003	2246	8	Reconstrucción de parpados por liberación de colgajo	OCULOPLÁSTICA
88001	2230	4	Reparación de herida en ceja	OCULOPLÁSTICA
88201	2230	4	Sutura superficial de herida única de parpado	OCULOPLÁSTICA
88202	2230	4	Sutura superficial de herida múltiple de parpado	OCULOPLÁSTICA
88401	2230	4	Sutura profunda de herida única de parpado	OCULOPLÁSTICA
88402	2230	4	Sutura profunda de herida múltiple de parpado	OCULOPLÁSTICA
88403	2247	10	Sutura de parpado y reconstrucción con injerto o colgajo	OCULOPLÁSTICA
89104	2250	4	Ablación de pestañas (superior o inferior)	OCULOPLÁSTICA
89105	2250	4	Ablación de pestañas vía abierta	OCULOPLÁSTICA
89301	2722	8	Plastia de región interiliar por técnica de relleno	OCULOPLÁSTICA
89302	2722	8	Plastia de región interiliar por resección e injerto	OCULOPLÁSTICA
89303	2722	8	Plastia de región interiliar por vía endoscópica	OCULOPLÁSTICA
90101	2101	3	Drenaje en la glándula lagrimal	OCULOPLÁSTICA
91101	17205	3	Biopsia de la glándula lagrimal	OCULOPLÁSTICA
91201	17200	4	Biopsia de la vía lagrimal	OCULOPLÁSTICA
92001	2110	7	Dacrioadenectomía parcial	OCULOPLÁSTICA
92002	2110	7	Dacrioadenectomía total	OCULOPLÁSTICA
94101	2102	6	Extracción de cuerpo extraño del saco lagrimal	OCULOPLÁSTICA
94201	2140	3	Sondeo y lavado de las vías lagrimales vía externa	OCULOPLÁSTICA
94202	2140	3	Sondeo y lavado de las vías lagrimales vía endoscópica	OCULOPLÁSTICA
95001	2101	3	Drenaje del saco lagrimal	OCULOPLÁSTICA
95002	2101	3	Drenaje del canalículo lagrimal	OCULOPLÁSTICA
96101	2110	7	Dacriocistectomía	OCULOPLÁSTICA
97101	2130	8	Plastia en canalículos lagrimales	OCULOPLÁSTICA
97201	2141	3	Plastia de punto lagrimal simple	OCULOPLÁSTICA
97301	2141	3	Plastia de punto lagrimal modificada con suturas	OCULOPLÁSTICA
98101	2121	11	Dacriocistorrinostomía vía abierta	OCULOPLÁSTICA
98102	2121	11	Dacriocistorrinostomía transnasal vía endoscópica	OCULOPLÁSTICA
98105	2121	11	Dacriocistorrinostomía revisional vía externa	OCULOPLÁSTICA
98106	2121	11	Dacriocistorrinostomía revisional vía endoscópica	OCULOPLÁSTICA
98201	2120	10	Conjuntivodacriocistorrinostomía simple vía externa	OCULOPLÁSTICA
98202	2120	10	Conjuntivodacriocistorrinostomía simple transnasal vía endoscópica	OCULOPLÁSTICA
98301	2120	10	Conjuntivodacriocistorrinostomía con dispositivo vía externa	OCULOPLÁSTICA
98302	2120	10	Conjuntivodacriocistorrinostomía con dispositivo vía endoscópica	OCULOPLÁSTICA
160101	2430	10	Orbitotomía con colgajo óseo	OCULOPLÁSTICA
160201	2430	10	Orbitotomía con inserción de implante orbital	OCULOPLÁSTICA



161101	2403	10	Extracción de cuerpo extraño en orbita	OCULOPLÁSTICA
162201	17207	6	Aspiración diagnostica en orbita	OCULOPLÁSTICA
162301	17207	6	Biopsia de pared de orbita	OCULOPLÁSTICA
162302	17207	6	Biopsia de contenido orbitario	OCULOPLÁSTICA
163001	2510	10	Evisceración del globo ocular sin implante	OCULOPLÁSTICA
163002	2510	10	Evisceración del globo ocular con implante	OCULOPLÁSTICA
164001	2511	8	Enucleación simple	OCULOPLÁSTICA
164002	2511	8	Enucleación con implante protésico	OCULOPLÁSTICA
164003	2511	8	Enucleación con implante protésico e injerto de esclera	OCULOPLÁSTICA
164004	2510	10	Enucleación con injerto dermograso	OCULOPLÁSTICA
165001	2420	20	Exenteracion de la orbita	OCULOPLÁSTICA
166101	2530	9	Inserción secundaria de prótesis con formación de fondos de saco conjuntivales	OCULOPLÁSTICA
166301	2430	10	Revisión e inserción de implante orbitario	OCULOPLÁSTICA
168301	2430	10	Plastia de orbita con reconstrucción de fondos de saco con injertos	OCULOPLÁSTICA
168401	1166	21	Descompresión de orbita vía techo de orbita	OCULOPLÁSTICA
168402	1166	21	Descompresión de orbita vía lateral	OCULOPLÁSTICA
168403	1166	21	Descompresión de orbita vía inferior o medial vía endoscópica	OCULOPLÁSTICA
168405	1166	21	Descompresión de orbita vía inferior o medial vía abierta	OCULOPLÁSTICA
169201	2410	11	Resección de tumor maligno de orbita	OCULOPLÁSTICA
169202	2410	11	Resección de tumor benigno de orbita	OCULOPLÁSTICA
169203	2402	4	Drenaje de colección anterior de orbita	OCULOPLÁSTICA
169204	2402	4	Drenaje de colección posterior de orbita	OCULOPLÁSTICA

• Segmento anterior


CODIGO CUPS	SOAT	GRUPO QUIRURGICO	PROCEDIMIENTOS QUIRÚRGICOS	AGRUPACION PROCEDIMIENTOS
100101	2305	6	Extracción de cuerpo extraño subconjuntival	SEGMENTO ANTERIOR
102101	17201	4	Biopsia de conjuntiva	SEGMENTO ANTERIOR
103101	2305	6	Resección de lesión o tumor benigno de conjuntiva	SEGMENTO ANTERIOR
103102	2306	7	Resección de lesión o tumor benigno de conjuntiva con injerto	SEGMENTO ANTERIOR
103103	2302	6	Resección simple de pterigion (nasal o temporal)	SEGMENTO ANTERIOR
103104	2303	8	Resección de pterigion (nasal o temporal) con injerto	SEGMENTO ANTERIOR
103105	2304	8	Resección de pterigion reproducido (nasal o temporal) con injerto	SEGMENTO ANTERIOR
103106	2306	7	Resección de tumor maligno de conjuntiva con injerto	SEGMENTO ANTERIOR
103107	2305	6	Resección de tumor maligno de conjuntiva sin injerto	SEGMENTO ANTERIOR
103108	2301	4	Peritomia total	SEGMENTO ANTERIOR
103204	2313	7	Ablación de lesión o tejido de conjuntiva	SEGMENTO ANTERIOR
104001	2312	7	Reparación simple de simblefaron	SEGMENTO ANTERIOR
104002	2312	7	Reparación de simblefaron con injerto libre en conjuntiva	SEGMENTO ANTERIOR
104003	2311	7	Reparación de simblefaron con injerto de tejido extraocular	SEGMENTO ANTERIOR
106101	2310	4	Sutura en la conjuntiva	SEGMENTO ANTERIOR
107201	2312	7	Reconstrucción de superficie ocular con injerto de tejido ocular	SEGMENTO ANTERIOR
107202	2311	7	Reconstrucción de superficie ocular con injerto de tejido extraocular	SEGMENTO ANTERIOR
107203	2312	7	Reconstrucción de fondos de saco con injerto de tejido ocular	SEGMENTO ANTERIOR
107204	2311	7	Reconstrucción de fondos de saco con injerto de tejido extraocular	SEGMENTO ANTERIOR
107301	2311	7	Corrección de conjuntivochalasis	SEGMENTO ANTERIOR
110001	2602	4	Extracción de cuerpo extraño superficial en cornea	SEGMENTO ANTERIOR
110002	2602	4	Extracción de cuerpo extraño profundo en cornea	SEGMENTO ANTERIOR
112201	17202	5	Biopsia de cornea	SEGMENTO ANTERIOR
114101	2612	8	Resección de tumor benigno de cornea	SEGMENTO ANTERIOR
114102	2612	8	Resección de tumor maligno de cornea	SEGMENTO ANTERIOR



114201	2610	4	Cauterización de córnea manual	SEGMENTO ANTERIOR
114202	2610	4	Cauterización de córnea asistida	SEGMENTO ANTERIOR
115201	2623	3	Reparación de dehiscencia de herida corneal	SEGMENTO ANTERIOR
115301	2621	8	Reparación de laceración o herida corneal con injerto espesor parcial	SEGMENTO ANTERIOR
115302	2621	8	Reparación de laceración o herida corneal con injerto espesor total	SEGMENTO ANTERIOR
115305	2621	8	Reparación de perforación de cornea	SEGMENTO ANTERIOR
115306	2620	6	Sutura de cornea	SEGMENTO ANTERIOR
115307	2611	6	Queratotomía manual	SEGMENTO ANTERIOR
115308	2611	6	Queratotomía asistida	SEGMENTO ANTERIOR
115309	2627	20	Reposición de colgajo corneal	SEGMENTO ANTERIOR
115401	2621	8	Recubrimiento de córnea con colgajo conjuntival	SEGMENTO ANTERIOR
115402	2621	8	Recubrimiento de córnea con injerto	SEGMENTO ANTERIOR
115801	2623	3	Retiro de sutura en cornea	SEGMENTO ANTERIOR
116001	2624	13	Queratoplastia endotelial manual	SEGMENTO ANTERIOR
116002	2624	13	Queratoplastia endotelial asistida	SEGMENTO ANTERIOR
116101	2624	13	Queratoplastia lamelar anterior manual	SEGMENTO ANTERIOR
116102	2624	13	Queratoplastia lamelar anterior asistida	SEGMENTO ANTERIOR
116103	2624	13	Queratoplastia lamelar profunda manual	SEGMENTO ANTERIOR
116104	2624	13	Queratoplastia lamelar profunda asistida	SEGMENTO ANTERIOR
116201	2622	21	Queratoplastia penetrante manual	SEGMENTO ANTERIOR
116202	2622	21	Queratoplastia penetrante asistida	SEGMENTO ANTERIOR
116401	2640	20	Escleroqueratoplastia	SEGMENTO ANTERIOR
117301	2629	21	Implante de prótesis corneana [queratoprotesis] temporal	SEGMENTO ANTERIOR
117302	2629	21	Implante de prótesis corneana [queratoprotesis] permanente	SEGMENTO ANTERIOR
117401	2604	20	Queratotomía incisional manual	SEGMENTO ANTERIOR
117402	2604	20	Queratotomía incisional asistida	SEGMENTO ANTERIOR
117501	2627	20	Queratectomia foto refractiva más queratomileusis manual	SEGMENTO ANTERIOR
117502	2627	20	Queratectomia foto refractiva más queratomileusis asistida	SEGMENTO ANTERIOR
117800	2622	21	Termo queratoplastia sod	SEGMENTO ANTERIOR
118101	2613	4	Queratopigmentacion [tatuaje de córnea]	SEGMENTO ANTERIOR
118203	2629	21	Implante de dispositivo en cornea manual	SEGMENTO ANTERIOR
118204	2629	21	Implante de dispositivo en cornea asistido	SEGMENTO ANTERIOR
120001	2501	13	Extracción de cuerpo extraño intraocular del segmento anterior de ojo	SEGMENTO ANTERIOR
121101	2723	7	Iridotomía manual	SEGMENTO ANTERIOR
121102	2723	7	Iridotomía asistida	SEGMENTO ANTERIOR
121301	2722	8	Reducción de hernia de iris	SEGMENTO ANTERIOR
121401	2701	8	Iridectomía (basal, periférica y total)	SEGMENTO ANTERIOR
122101	2603	6	Paracentesis diagnostica de cámara anterior del ojo	SEGMENTO ANTERIOR
122201	17206	6	Biopsia de iris	SEGMENTO ANTERIOR
122301	17204	5	Biopsia de esclerótica	SEGMENTO ANTERIOR
122401	17203	6	Biopsia de cuerpo ciliar	SEGMENTO ANTERIOR
123001	2722	8	Iridoplastia manual	SEGMENTO ANTERIOR
123002	2722	8	Iridoplastia asistida	SEGMENTO ANTERIOR
123201	2802	9	Lisis de gonio sinequias	SEGMENTO ANTERIOR
123202	2731	6	Lisis de sinequias anteriores	SEGMENTO ANTERIOR
123203	2731	6	Lisis de sinequias posteriores	SEGMENTO ANTERIOR
123401	2702	7	Reparación o sutura de iridodialisis	SEGMENTO ANTERIOR
123501	2720	8	Coreoplastia (pupilooplastia)	SEGMENTO ANTERIOR
123502	2720	8	Cerclaje pupilar	SEGMENTO ANTERIOR
124102	2730	8	Ablación de lesión de iris	SEGMENTO ANTERIOR
124201	2707	8	Resección de tumor de iris	SEGMENTO ANTERIOR



124202	2707	8	Iridocistectomia	SEGMENTO ANTERIOR
124203	2706	9	Escisión de lesión de iris	SEGMENTO ANTERIOR
124303	2730	8	Ablación de lesión de cuerpo ciliar vía interna	SEGMENTO ANTERIOR
124304	2730	8	Ablación de lesión de cuerpo ciliar vía externa	SEGMENTO ANTERIOR
124401	2706	9	Resección de lesión o tumor en cuerpo ciliar	SEGMENTO ANTERIOR
124402	2706	9	Iridociclectomia	SEGMENTO ANTERIOR
125101	2802	9	Goniotomia	SEGMENTO ANTERIOR
125401	2805	9	Trabeculotomia	SEGMENTO ANTERIOR
125501	2801	7	Ciclo diálisis (desinserción parcial del cuerpo ciliar)	SEGMENTO ANTERIOR
126301	2804	10	Trabeculotomia ab-externo	SEGMENTO ANTERIOR
126302	2804	10	Esplenectomía profunda no penetrante	SEGMENTO ANTERIOR
126303	2804	10	Viscocanalostomia	SEGMENTO ANTERIOR
126304	2130	8	Canal plastia	SEGMENTO ANTERIOR
126403	2804	10	Trabeculotomia convencional	SEGMENTO ANTERIOR
126602	2804	10	Sutura de compresión de ampolla filtrante	SEGMENTO ANTERIOR
126603	2313	7	Suturo lisis subconjuntival de colgajo esclera asistida	SEGMENTO ANTERIOR
126604	2313	7	Liberación de obstrucción de ventana filtrante asistida	SEGMENTO ANTERIOR
127501	2806	7	Trabeculoplastia asistida	SEGMENTO ANTERIOR
128101	2643	8	Sutura de la esclera [esclerorrafia]	SEGMENTO ANTERIOR
128401	2642	8	Resección de tumor de la esclerótica, vía abierta	SEGMENTO ANTERIOR
128405	2642	8	Ablación de lesión o tumor de la esclerótica	SEGMENTO ANTERIOR
128801	2641	8	Escleroplastia simple	SEGMENTO ANTERIOR
128802	2641	8	Escleroplastia con injerto	SEGMENTO ANTERIOR
129101	2601	7	Paracentesis terapéutica de cámara anterior del ojo	SEGMENTO ANTERIOR
129102	2601	7	Lavado de cámara anterior del ojo	SEGMENTO ANTERIOR
129302	2902	20	Inserción de lente intraocular faquico en cámara anterior	SEGMENTO ANTERIOR
129303	2902	20	Inserción de lente intraocular faquico en cámara posterior	SEGMENTO ANTERIOR
129402	2901	21	Extracción de lente intraocular faquico en cámara anterior	SEGMENTO ANTERIOR
129403	2901	21	Extracción de lente intraocular faquico en cámara posterior	SEGMENTO ANTERIOR
130001	2903	10	Extracción intracapsular de cristalino	SEGMENTO ANTERIOR
130002	2903	10	Extracción extracapsular manual de cristalino	SEGMENTO ANTERIOR
130003	2903	10	Extracción extracapsular asistida de cristalino	SEGMENTO ANTERIOR
130004	2903	10	Extracción extracapsular de cristalino en presencia de ampolla filtrante previa	SEGMENTO ANTERIOR
136401	2907	10	Resección de membrana secundaria manual	SEGMENTO ANTERIOR
136402	2907	10	Resección de membrana secundaria asistida	SEGMENTO ANTERIOR
136504	2907	10	Capsulotomía manual	SEGMENTO ANTERIOR
137001	2902	20	Inserción de lente intraocular en cámara anterior de apoyo angular	SEGMENTO ANTERIOR
137002	2902	20	Inserción de lente intraocular en cámara anterior fijado al iris	SEGMENTO ANTERIOR
137003	2902	20	Inserción de lente intraocular en cámara posterior sobre restos capsulares	SEGMENTO ANTERIOR
137004	2902	20	Inserción de lente intraocular en cámara posterior fijado al iris	SEGMENTO ANTERIOR
137005	2902	20	Inserción de lente intraocular en cámara posterior fijado a esclera	SEGMENTO ANTERIOR
137006	2902	20	Reposicionamiento de lente intraocular	SEGMENTO ANTERIOR
137007	2902	20	Implante de dispositivo de expansión capsular	SEGMENTO ANTERIOR
138101	2501	13	Extracción de lente intraocular (pseudocristalino) de cámara anterior o posterior	SEGMENTO ANTERIOR
169005	2603	20	Inyección en cámara anterior de sustancia terapéutica	SEGMENTO ANTERIOR

 ALCALDÍA MAYOR DE BOGOTÁ D.C. SALUD Subred Integrada de Servicios de Salud Sur E.S.E	<b>SUBRED INTEGRADA DE SERVICIOS DE SALUD SUR E.S. E</b>	
	<b>FUNCIONAMIENTO SERVICIO DE OFTALMOLOGÍA</b>	<b>HOS-QUI-SQX-MA-01 V1</b>

- **Segmento posterior – retina y vítreo**

<b>CODIGO CUPS</b>	<b>SOAT</b>	<b>GRUPO QUIRURGICO</b>	<b>PROCEDIMIENTOS QUIRÚRGICOS</b>	<b>AGRUPACION PROCEDIMIENTOS</b>
143401	2811	10	Reparación asistida de lesión retinal por retinopatía	RETINA Y VITREO
143402	2812	13	Reparación asistida de lesión retinal vía interna	RETINA Y VITREO
143403	2812	13	Reparación asistida de lesión retinal vía externa	RETINA Y VITREO
147101	2910	20	Vitrectomía anterior	RETINA Y VITREO
147103	2910	20	Aspiración diagnostica de vítreo	RETINA Y VITREO
147401	2910	20	Vitrectomía posterior con inserción de silicón o gases	RETINA Y VITREO
147402	2910	20	Vitrectomía posterior con retinopatía	RETINA Y VITREO
147403	2911	23	Vitrectomía posterior asistida	RETINA Y VITREO
147404	2910	20	Vitrectomía posterior sin inserción de silicón o gases	RETINA Y VITREO
169006	2910	20	Inyección intravítrea de sustancia terapéutica	RETINA Y VITREO

### 8.2.1. Procedimientos para Estrabismo

El estrabismo es la desviación del alineamiento de los ejes oculares. En el paciente estrábico los dos ojos miran en direcciones distintas, siendo uno de ellos el fijador y estando el otro desviado.

Esto hace que lleguen dos imágenes distintas al cerebro, que tiende a descartar la imagen del ojo menos nítida.

También produce pérdida de la visión binocular. Esta visión estereoscópica es la que nos permite ver en relieve y calcular las distancias.

Suele aparecer antes de los 6 meses de vida (estrabismo congénito) aunque también puede manifestarse en etapas más tardías de la infancia o en la edad adulta. A veces es intermitente y sólo se manifiesta en momentos de cansancio.

Tras realizar las mediciones de la desviación en distintas ocasiones, la cirugía de estrabismo se realiza habitualmente con anestesia general en los niños, y consiste en reforzar o debilitar los músculos oculares responsables de la mala alineación.

En los estrabismos del adulto, la cirugía se puede realizar también con anestesia local.

**No son operaciones complicadas:** se trata de reforzar o relajar los músculos responsables de los movimientos del ojo. La dificultad radica en la precisión del procedimiento para conseguir con la mayor exactitud los grados de arco más exactos para corregir la desviación. Se miden en dioptrías prismáticas.

En algunas ocasiones se puede utilizar toxina botulínica para conseguirlo.

En la cirugía del estrabismo se intervienen los músculos oculomotores o músculos extrínsecos del globo ocular, que son los seis músculos encargados de mover el globo ocular. La intervención consiste en reforzar o debilitar cada uno de estos músculos que suelen ser los responsables de que el ojo se desvíe.

#### **Procedimiento de la cirugía de estrabismo:**

Una vez se ha administrado la anestesia, los párpados son delicadamente abiertos para poder iniciar la cirugía del músculo o músculos que se deben tratar. La cirugía de estrabismo no requiere ninguna incisión en la piel. Es en la conjuntiva del ojo donde se realiza una



pequeña incisión sobre la zona del músculo en cuestión. Se debilitan o refuerzan los músculos para conseguir el efecto deseado. Este procedimiento se hace utilizando suturas reabsorbibles. Conforme a la necesidad del paciente según músculo afectado y tipo de estrabismo se define el procedimiento requerido conforme al listado adjunto.

#### Suturas ajustables:

Se pueden utilizar suturas ajustables en la cirugía de estrabismo. Si éste es el caso, el ajuste se realizará después de la operación, antes de que el paciente abandone la clínica. Una vez el paciente está despierto, se aplican gotas oftálmicas anestésicas para adormecer la zona del ojo operado. En este punto se ajustan las suturas para corregir los músculos. De esta manera los ojos quedan en la posición de corrección. Esto se hace porque después de la cirugía los ojos tienden a volver a la posición inicial.


#### Riesgos a tener en cuenta:

Como en toda cirugía, existen algunos riesgos que se deben considerar antes de decidirse por la cirugía de estrabismo.

En primer lugar, existen riesgos con la anestesia general, aunque se den en muy pocas ocasiones. En cuanto a la cirugía en sí, encontramos otras complicaciones que también se dan muy raramente:

- Pérdida o disminución de la visión
- Dolor en la zona tratada
- Enrojecimiento
- Sangrado. Puede dar un color rojo a todo el ojo, pero esta situación se desaparece al cabo de una semana o máximo un mes
- Infección
- Desprendimiento de retina
- Los ojos no quedan del todo alineados después de la cirugía y esto requiera el uso de gafa o, en algunas ocasiones, otra cirugía
- Abrusiones en la córnea por la reacción frente a las suturas, con posibles cicatrices o formación de quistes.

CODIGO CUPS	SOAT	GRUPO QUIRURGICO	PROCEDIMIENTOS QUIRÚRGICOS	AGRUPACION PROCEDIMIENTOS
150101	17815	3	Biopsia de musculo o tendón extraocular	ESTRABISMO
152001	2540	8	Alargamiento en un musculo extraocular	ESTRABISMO
152002	2540	8	Alargamiento en un musculo extraocular con injerto	ESTRABISMO
152003	2542	6	Acortamiento en un musculo extraocular	ESTRABISMO
154001	2540	8	Reinserción de músculos rectos	ESTRABISMO
154002	2540	8	Reinserción de músculos oblicuos	ESTRABISMO
154003	2540	8	Retro inserción de músculos rectos	ESTRABISMO
154004	2540	8	Retro inserción de músculos oblicuos	ESTRABISMO
154005	2540	8	Antero inserción de músculos rectos	ESTRABISMO
154006	2540	8	Antero inserción de músculos oblicuos	ESTRABISMO
154007	2540	8	Resección de músculos rectos	ESTRABISMO
154008	2540	8	Resección de músculos oblicuos	ESTRABISMO
154009	2540	8	Transposición de músculos extraoculares a esclera	ESTRABISMO
154010	2540	8	Transposición de músculos extraoculares a orbita	ESTRABISMO
157101	2230	4	Reparación de lesión en musculo extraocular, tendón o capsula de tenon	ESTRABISMO

 <p>ALCALDÍA MAYOR DE BOGOTÁ D.C. SALUD Subred Integrada de Servicios de Salud Sur E.S.E</p>	<b>SUBRED INTEGRADA DE SERVICIOS DE SALUD SUR E.S. E</b>	
	<b>FUNCIONAMIENTO SERVICIO DE OFTALMOLOGÍA</b>	<b>HOS-QUI-SQX-MA-01 V1</b>

### **8.3. TECNICAS QUIRURGICAS EN OFTALMOLOGIA**

Clasificación de las suturas en oftalmología:

- Origen:
  - Naturales
  - Sintéticas
- Comportamiento:
  - Absorbibles
  - No absorbibles
- Estructura:
  - Monofilamento
  - Multifilamento
  - Torcidos
  - Trenzados

#### **SEDA VIRGEN O TRENZADA:**

- Natural animal
- Torcida
- No absorbible pero biodegradable (3 – 6 meses)

#### **Características:**

- De fácil manejo y anudado seguro
- Produce una importante reacción tisular

#### **Aplicaciones:**

- Seda 6/0: Sutura en pie

#### **SUTURA NO ABSORVIBLE SINTETICA**

##### **POLIAMIDA O NYLON:**


- Sintético
- Monofilamento
- No absorbible

##### **Características:**

- Leve reacción tisular
- Resistente con nudo seguro

##### **Aplicaciones:**

- Nylon 10/0: puntos de cornea
- Nylon 9/0: cierre de las esclerotomías en cirugía de retina

 <p>ALCALDÍA MAYOR DE BOGOTÁ D.C. SALUD Subred Integrada de Servicios de Salud Sur E.S.E</p>	<b>SUBRED INTEGRADA DE SERVICIOS DE SALUD SUR E.S. E</b>	
	<b>FUNCIONAMIENTO SERVICIO DE OFTALMOLOGÍA</b>	<b>HOS-QUI-SQX-MA-01 V1</b>

- Nylon 6/0: Sutura de piel

#### **POLIPROPILENO (Prolene)**

- Sintético
- Monofilamento
- No absorbible

#### **Características:**

- Mínima reacción tisular
- Memoria elevada

#### **Aplicaciones:**

- Prolene 10/0 (con dos agujas): fijación de LIO a esclera

#### **POLIÉSTER (DACRÓN) – mersilene:**

- Sintético
- Monofilamento
- Trenzado
- No absorbible
- Mantiene la fuerza tensil durante años

#### **Características:**

- Muy resistente
- Reacción tisular baja-moderada

#### **Aplicaciones:**

- Dacrón 5/0: Cirugía plástica y de órbita

#### **SUTURAS ABSORVIBLES SINTETICAS**

#### **POLIGLACTINA 910 (VICRYL):**

- Sintético
- Monofilamento y trenzado
- Absorbible (56 – 72 días)


#### **Características:**

- Muy resistente
- Reacción tisular entre baja y moderada
- Poca memoria

#### **Aplicaciones:**

- Vicryl 8/0: cierre de conjuntiva



 <p>ALCALDÍA MAYOR DE BOGOTÁ D.C. SALUD Subred Integrada de Servicios de Salud Sur E.S.E</p>	<b>SUBRED INTEGRADA DE SERVICIOS DE SALUD SUR E.S. E</b>	
	<b>FUNCIONAMIENTO SERVICIO DE OFTALMOLOGÍA</b>	<b>HOS-QUI-SQX-MA-01 V1</b>

- Vicryl 7/0: Fijación de la infusión en cirugía de retina y cierre de esclerotomía. Fijación del cerclaje en la cirugía de retina

**POLIDIOXANONA:**

- Sintético
- Monofilamento
- Absorbible en 180 días

**Características:**

- Resistente
- Reacción tisular baja
- Memoria moderada

**Aplicaciones:** Oculoplástica

**SUTURAS ABSORVIBLES NATURALES**

**CATGUT SIMPLE Y CRÓMICO:**

- Natural
- Torcido
- Absorbible

**Características:**

- Poco resistente
- Reacción tisular importante

**Aplicaciones:** oculoplástica y estrabismo.

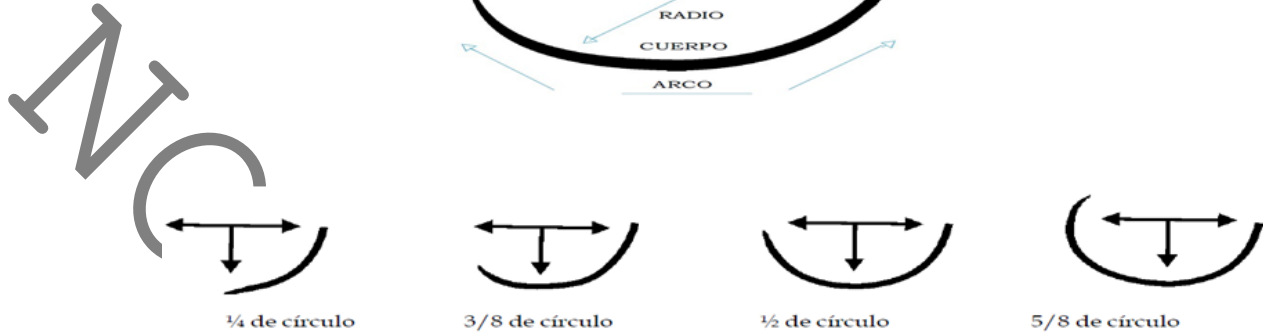
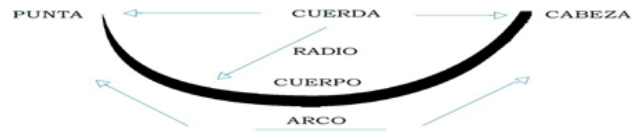

Tipo de sutura	Ventajas	Desventajas
Naturales	<ul style="list-style-type: none"><li>• Fácil manejo y anudado</li></ul>	<ul style="list-style-type: none"><li>• Resistencia baja</li><li>• Reacción tisular importante</li></ul>
Sintéticas	<ul style="list-style-type: none"><li>• Baja reacción tisular</li><li>• Elevada resistencia a la tracción</li><li>• Comportamiento homogéneo y predecible</li></ul>	<ul style="list-style-type: none"><li>• Manejo más difícil en comparación con los preparados naturales</li></ul>
Trenzado	<ul style="list-style-type: none"><li>• Fácil manejo</li><li>• Excelente anudado y seguridad del mismo</li></ul>	<ul style="list-style-type: none"><li>• Trauma tisular algo mayor</li><li>• Mayor arrastre y fricción</li></ul>
Monofilamento	<ul style="list-style-type: none"><li>• Excelente paso a través de los tejidos</li><li>• Mínimo trauma tisular</li></ul>	<ul style="list-style-type: none"><li>• Manejo y anudado más difícil</li><li>• Menor seguridad del nudo</li></ul>
Absorbibles	<ul style="list-style-type: none"><li>• Mínima reacción a cuerpo extraño a largo plazo</li></ul>	<ul style="list-style-type: none"><li>• Contención de la herida limitada en el tiempo</li></ul>
No absorbibles	<ul style="list-style-type: none"><li>• Soporte a largo plazo de la herida</li></ul>	<ul style="list-style-type: none"><li>• Reacción a largo plazo ya que permanecen en el organismo</li></ul>

#### 8.4. PRINCIPIOS QUIRURGICOS

- La incisión debe ser planeada con cuidado y debe ser lo suficientemente amplia como para permitir el abordaje correcto.
- La anatomía de la zona debe ser perfectamente conocida y respetada al máximo.
- Todos los tejidos comprometidos deben ser manipulados con el mayor de los cuidados.
- La hemostasia debe ser completa.
- Los tejidos deben ser reposicionados de forma precisa.
- El estado general del paciente debe ser estudiado y tenido en cuenta antes, durante y después de la cirugía
- Tener en cuenta que la medicación postoperatoria también puede influenciar negativamente en el proceso de cicatrización de la herida (corticoides).
- La sutura elegida debe ser la adecuada para el procedimiento quirúrgico
- Es siempre aconsejable la utilización de la sutura más fina que garantice la estabilidad de la herida
- Usar materiales absorbibles, que al desaparecer minimizan la posibilidad de producir reacción a cuerpo extraño en el organismo.
- Usar materiales sintéticos, que al ser más resistentes que los naturales permiten utilizar calibres más finos además de producir menor reacción tisular
- Tratar de que la relación aguja/hebra sea lo más cercano a 1:1, para minimizar el trauma tisular

### 8.4.1. Agujas En Oftalmología



### 8.4.2. Tipos de punta

- Espatuladas
- Triangular
- Triangular inversa
- Aguja de punta redonda


## 8.5. PRINCIPALES PATRONES DE SUTURA EN OFTALMOLOGIA

### Sutura discontinua o simple (individuales):

- El nudo debe quedar a un lado de la incisión
- Sutura de aproximación
- Sutura continua simple:
- Varios puntos interrumpidos simples, con un nudo en cada extremo
- Los nudos quedan perpendiculares (por abajo) y oblicuos (por arriba) a la línea de incisión
- Sutura corrediza (por encima y por debajo perpendiculares)
- Sutura de colchonero horizontal o vertical:
- Sutura de tensión
- Comienza y termina en el mismo lado

## 8.6. TECNICAS BASICAS EN CIRUGIA OFTALMOLOGICA

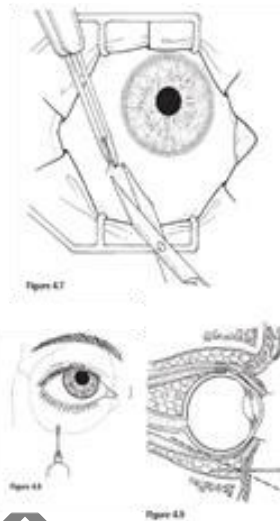
- Anestesia en oftalmología
- Párpados y oculoplastia:
- Cirugía del pterigium
- Tira tarsal lateral
- **Córnea:** Queratoplastia penetrante
- Glaucoma: Trabeculectomía

 <p>ALCALDÍA MAYOR DE BOGOTÁ D.C. SALUD Subred Integrada de Servicios de Salud Sur E.S.E</p>	<b>SUBRED INTEGRADA DE SERVICIOS DE SALUD SUR E.S. E</b>	
	<b>FUNCIONAMIENTO SERVICIO DE OFTALMOLOGÍA</b>	<b>HOS-QUI-SQX-MA-01 V1</b>

- Cristalino: Cirugía de la catarata
- Vítreo – Retina: Vitrectomía vía para plana
- Cerclaje

## 8.7. ANESTESIA EN OFTALMOLOGIA


### ANESTESIA EN OFTALMOLOGÍA



#### 8.7.1. Anestesia subtenoniana (cuadrantinferotempora bajo Tenon).

##### Anestesia retrobulbar:

- Posición de cabeza inclinada mirando a un punto fijo
- Bisel de la aguja de Atkinson (25G) siempre hacia el globo
- Borde infraorbitario (1/3 externo), elevar globo con el dedo y atravesar aguja perpendicular a piel y paralela al suelo de la órbita hasta atravesar septo orbitario (1 cm).
- Una vez atravesado el ecuador, dirigir aguja superonasalmente hacia eje pupilar (30°) hasta cono muscular
- Aspirar (no vaso sanguíneo) e infiltrar anestésico (4 mL en catarata, > 5 mL en retina).
- Retirar aguja con el mismo recorrido
- Presionar con balón de Honan (30 mmHg) durante 10 min para facilitar difusión y evitar hemorragia.

 ALCALDÍA MAYOR DE BOGOTÁ D.C. SALUD Subred Integrada de Servicios de Salud Sur E.S.E	<b>SUBRED INTEGRADA DE SERVICIOS DE SALUD SUR E.S. E</b>	
	<b>FUNCIONAMIENTO SERVICIO DE OFTALMOLOGÍA</b>	<b>HOS-QUI-SQX-MA-01 V1</b>

## 8.8. PARPADOS Y OCULOPLASTIA

### Cirugía del pterigium

La técnica de extirpación simple se asocia con un 80% de recurrencias más agresivas. Solo está indicado en:

- Pterigium atrófico (T1) en paciente > 65 años tratado con ACO o AA
- La técnica de autoinjerto libre paralímbico superotemporal (con sutura o Tissucol) es la que menos porcentaje de recidivas tiene y es la técnica gold estándar.
- La técnica con plastia conjuntival por deslizamiento desde el lado nasal
- también tiene buenos resultados. Dos pasos importantes en la cirugía son:
- Resección de la Tenon
- Sutura con nylon 10/0 con fijación de la plastia a esclera

### Cirugía del Ectropion: Tira tarsal lateral (TTL)


- Cantotomía lateral: incisión horizontal desde el canto lateral hasta reborde orbitario lateral. Se diseña el orbicular en profundidad hasta llegar al perostio
- Cantolisis: sección de la rama inferior del tendón cantal lateral
- Formación de la tira: Se liberan 5 – 10 mm laterales de tarso de la piel, el músculo orbicular, las pestañas y la conjuntiva
- Acortamiento de la tira
- Reinserción de la tira en el perostio interno del reborde orbitario lateral con sutura 5/0 no reabsorbible.
- Eliminación de la lamela anterior redundante y cierre de la cantotomía con seda o nylon 6/0

### Cornea – queratoplastia penetrante

- Determinación del tamaño del injerto: 7,5 mm – 8 mm
- Resección de la córnea del donante: trepanación mecánica del botón del donante con un diámetro aproximado de 0'25 mm mayor que el del receptor
- Resección del tejido del receptor con trépano con succión (Hessburg-Barron).
- Fijación del tejido del donante al receptor con nylon 10/0

### Glaucoma - trabeculectomia

- Contracción pupilar
- Sutura de tracción en córnea
- Colgajo conjuntival con base fórnix o limbo
- Cauterización del lecho escleral
- Colgajo escleral de espesor parcial rectangular (3x4mm) o triangular.
- Disección del colgajo escleral hasta alcanzar córnea transparente

 <p>ALCALDÍA MAYOR DE BOGOTÁ D.C. SALUD Subred Integrada de Servicios de Salud Sur E.S.E</p>	<b>SUBRED INTEGRADA DE SERVICIOS DE SALUD SUR E.S. E</b>	
	<b>FUNCIONAMIENTO SERVICIO DE OFTALMOLOGÍA</b>	<b>HOS-QUI-SQX-MA-01 V1</b>

- Paracentesis corneal periférica temporal superior
- Se penetra en CA por la zona del colgajo
- Se reseca un bloque de esclerótica profunda con un punch
- Iridectomía periférica
- Sutura del colgajo escleral en las esquinas posteriores
- Inyección de suero fisiológico en CA a través de la paracentesis (fugas)
- Sutura de conjuntiva/Tenon
- Se repite la inyección por la paracentesis para crear ampolla y ver las fugas
- Atropina 1%
- Corticoide y antibiótico en CA

### **Catarata**

Remitirse a **consenso colombiano de indicaciones de cirugía de cataratas y facorefractiva (cicar) guía de practica clinica 2021**

### **Preparación**

- Anestésico tópico (saco conjuntival)
- Povidona yodada al 5% (saco conjuntival y párpados – pestañas)
- Paño quirúrgico
- Blefarostato

### **Incisiones:**

- Incisión accesoria a unos 60° a la izquierda de la incisión principal
- Incisión principal en el eje corneal más pronunciado (k2)
- Viscoelástico compresivo en CA

### **Capsulorrexis *curvilínea* continua:**


- **Cistitomo:** rotura capsular con fuerza en el eje tangencial
- **Pinzas de utrata:** desgarrar con fuerza centrípeta

### **Hidrodissección:**

- Inyección de líquido bajo cápsula anterior (oleada de hidrodissección que separa la capsula de la corteza y el núcleo)
- Técnica de “cuatro cuadrantes” (divide y vencerás):
- Viscoelástico dispersivo en CA para proteger el endotelio

### **Modelado:** crear un surco

- Se rota el núcleo y se crea otro surco perpendicular al primero

 <p>ALCALDÍA MAYOR DE BOGOTÁ D.C. SALUD Subred Integrada de Servicios de Salud Sur E.S.E</p>	<b>SUBRED INTEGRADA DE SERVICIOS DE SALUD SUR E.S. E</b>	
	<b>FUNCIONAMIENTO SERVICIO DE OFTALMOLOGÍA</b>	<b>HOS-QUI-SQX-MA-01 V1</b>

- Rotura en cuatro cuadrantes con sonda de facoemulsificación y manipulador
- Emulsificación y aspiración de los cuatro cuadrantes

**Limpieza cortical:**

- Atrapar los fragmentos corticales con la IA por vacío, se llevan al centro y se aspiran
- Inserción de LIO:
- Viscoelástico compresivo en saco capsular
- Introducción de LIO en saco capsular con cartucho de inyección

**Finalización:**

- Aspiración del viscoelástico
- Hidratación de las incisiones
- Administración de antibiótico intracameral

**8.9. VITREO Y RETINA**

**VITRECTOMÍA VÍA PARS PLANA**

**Peritomía límbica**

- Esclerotomía para fijar la cánula de infusión (3,5 mm en ojos pseudofaquicos y 4 mm en ojos faquicos) en zona inferotemporal a las IV h.
- Esclerotomías adicionales a las X h y las II h (superiores) para introducir el vitrectomo y la fuente de luz.
- Se reseca el gel vítreo central y la hialoides posterior.
- Taponadores:
  - ✓ Hexafluoruro de azufre (SF6) al 20 – 30% (dura 10-14 días)
  - ✓ Perfluoropropano (C3F8) al 12 – 14% (dura 55-65 días)
  - ✓ Los aceites de silicona:
    - ✓ Silicona de 1.000 cs
    - ✓ Silicona de 5.000 cs

**Cerclaje con explante escleral:**

**Peritomía 360°**

- Reparación de los cuatro rectos con gancho curvado y aguja montada al revés con seda 4/0
- Introducción de la banda de silicona a 12 mm de limbo
- Sutura de colchonero entre músculos rectos que cabalgará sobre el explante de silicona con función de fijación.
- Reajuste de tensión de la banda de silicona con bordes en cuadrante superonasal
- Cierre de conjuntiva

**Notal Legal:** Está prohibido copiar, transmitir, retransmitir, transcribir, almacenar, alterar o reproducir total o parcialmente, por cualquier medio electrónico o mecánico, tanto el contenido, información y texto como los procesos, procedimientos, caracterizaciones, documentos, formatos, manuales, guías, gráficas, imágenes, comunicados, etc., sin el previo y expreso consentimiento por escrito por parte de la Subred Sur ESE.; los cuales están protegidos por las normas colombianas e internacionales sobre derecho de autor y propiedad intelectual.



Tecnologías como la vitrectomía 23-25 G, fuentes de luz Xénon, endoláseres, microinstrumentos de alta precisión, lentes de campo amplio, gases expansibles, compuestos **perfluorocarbonados** y **sustitutivos** vítreos han mejorado el pronóstico de los desprendimientos de retina, hemorragias vítreas, retinopatías diabéticas proliferantes, traumatismos oculares o complicaciones de la cirugía de catarata. La vitrectomía también posibilita el tratamiento de las membranas epirretinianas o el agujero macular.

#### **8.10. DESCRIPCIÓN DE LA TÉCNICA (DESPRENDIMIENTO DE RETINA)**

Con seda atraumática 4/0 cortada a la mitad y montada en pinza halsted, y pinza de disección sin dientes. El cirujano realiza fijación de los párpados superior e inferior, dejándose referida con la pinza halsted al campo. Se realiza irrigación con S.S.B. y gasa seca. El cirujano realiza lavado de fondo de saco conjuntival. Con tijera wescott y pinza de disección bishop hartman con dientes el cirujano realiza incisión y perilimbotomía en 360 se proporciona tijera de stevens y pinza dedisección sin dientes el cirujano profundiza disección de conjuntiva. Con ganchos jamesón se localizan los músculos rectos con seda libre del 0, con un nudo abierto en el extremo refiere los músculos rectos. Con oftalmoscopia indirecta lámpara frontal y lupa se localiza zona del desgarro. La instrumentista proporciona banda de silastic núm. 240 y pinza de disección de joyero se pasa la banda por debajo de los músculos rectos con mersilene 5/0 montado en porta agujas castro viejo el cirujano realiza fijación de la banda de silastic en zona de ecuador con pinza de joyero y tijeras stevens. Realiza corte de cabos de sutura. Con el tenómetro mide la presión intraocular. Con mango de bisturí bard parker núm. 3 con hoja 15 el cirujano realiza marcación del sitio drenaje. Con aguja micropoint de vicryl 7/0 se realiza perforación de la esclera para que drene el líquido subretiniano. La instrumentista proporciona dos pinzas de disección sin dientes y pinzas halsted. El cirujano realimenta ajuste de la banda de silastic con tijera de iris realiza corte del sobrante de la banda.

Con vicryl 7/0 montado en porta agujas de barraquera y pinza realiza sutura de conjuntiva y corte de cabos de sutura. Se aplica con jeringa de 3cc. con aguja núm. 25 con .5ml. de gentamicina y .5ml dexametazona. El cirujano aplica en piso de la órbita. Con gasa húmeda y seca se realiza limpieza del área operada. Se aplica gotas de cloranfenicol se coloca aposito con gasa dobladas y se fija con micropore. Se da por concluido el acto quirúrgico.

##### **8.10.1. Descripción De La Técnica Evisceración**

Se proporciona blefarostato el cirujano realiza apertura palpebral, la enfermera proporciona irrigación con solución salina balanceada, el cirujano realiza lavado de fondo de saco conjuntival. La instrumentista proporciona tijeras wescott y pinza de disección con dientes, el cirujano efectúa disección de conjuntiva, y peritomio de 360 grados, la enfermera proporciona mango tres con hoja de bisturí num. 15 y pinza de disección fina con dientes, el cirujano marca el surco esclerocorneal, luego con mango de bisturí con hoja num. 12 y pinza dedisección fina con dientes, el cirujano remueve la cornea en cámara anterior luego con tijera corneal castro viejo y pinza de disección fina con dientes el cirujano efectúa disección del contenido del globo ocular ,posteriormente con pinza de disección fina y cucharilla el cirujano remueve el demanente de coroides del contenido del globo ocular, proporciona mini torunda montada en pinza de mosco el cirujano realiza legrado de esclera y hemostasia por compresión, se proporciona irrigación con solución S.S.B. el cirujano realiza lavado de fondo escleral y se proporciona la prótesis dentro del introductor de esferas el cirujano coloca la prótesis, con nylon 10/0 montado en porta agujas castro viejo y pinza de disección fina con dientes, el cirujano realiza cierre de tenón desurco esclerocorneal, la instrumentista proporciona vicryl 7/0 en porta agujas castro viejo el cirujano realiza cierre de conjuntiva en jeringa de tres con aguja num. 25 y .5 ml. de gentamicina y .5 de dexametazona el cirujano lo aplica en el piso de la órbita, se coloca ungüento oftálmico y parche ocular con gasa fijándose con micropore. Dando por terminado acto quirúrgico





### 8.10.2. Descripción De La Técnica Enucleación.


Se colocan campos al tercio y triangular, pinza decampo, el cirujano delimita el área quirúrgica y fijación de los mismos, se proporciona pinza Halster seda 4/0 pinza de disección bishop con dientes el cirujano coloca riendas palpebrales y fijación de los mismos al campo la instrumentista proporciona irrigación con solución salina alanceada, el cirujano realiza lavado de saco conjuntival, con tijera de Wescott y pinza de disección bishop sin dientes se realiza perilimbotomía a 360 grados con tijeras Stevens y pinza bishop sin dientes se hace disección conjuntival, con ganchos Jamenson porta agujas castro viejo con vicryl 6/0 tijera Wescott se toman los músculos rectos sutura y corte de los mismos. Refiriéndolos, la enfermera proporciona ganchos de estrabismo de Von Graffe el cirujano realiza disección de músculos oblicuos, se efectúa pinzamiento del óptico en 8 meridianos con pinza Halsted y con seda 4/0 y pinza bishop con dientes el cirujano coloca las riendas esclerales en tendones de músculos rectos horizontales, con cucharilla de Willis cirujano efectúa corte e nervio óptico extracción del globo ocular, haciendo Hemostasia y compresión durante 5 minutos en porta agujas de castro viejo sin dientes efectúa unión de músculos rectos con sutura de referencia, luego con vicryl 7/0 montado en porta agujas de castro viejo, pinza de disección fina con dientes y tijeras de iris, el cirujano efectúa sutura conjuntival con súrgete continuo, corte de cabos de sutura con gasa húmeda y seca se limpia el área operada se realiza colocación de apósito ocular con gasa doblada y fijación con micropore. Se da por terminado acto quirúrgico

### 8.10.3. Descripción De La Técnica Para Chalazión

Se coloca campo hendido para delimitar área quirúrgica con jeringa de 3 agujas de insulina y xilocaína al 2% y gasa seca el cirujano infiltra el borde del párpado afectado, secando el área húmeda, CON pinza de chalazión de lámpert, se coloca para delimitar la tumoración con mango de bisturí Bard parker num. 3 con hoja 15 se efectúa incisión térmica en el borde del párpado e incisión vertical conjuntival. Con cucharilla para chalazión o legra el cirujano realiza curetaje de chalazión hasta quedar limpia la cavidad. Luego con tijera de Wescott y pinza de disección bishop con dientes, el cirujano realiza recepción de la cápsula, se retira pinza de chalazión y se hace compresión con gasa seca por tres minutos. Se da por terminado acto quirúrgico.

### 8.10.4. Descripción De La técnica Dacriocistorinostomia

Se coloca campo al tercio y triangular, pinza decampo, el cirujano coloca el turbante, luego se colocan dos campos al tercio y sabanas al pie y tres pinzas de campo, el cirujano delimita el área quirúrgica y fijación de los mismos, se proporciona cable de electrocauterio tubo de aspiración con cánula fresier y pinza de campo se fijan al campo, la instrumentista proporciona mango de bisturí Bard Parker con hoja num. 15 y gasa seca el cirujano realiza incisión de piel a 16 ml. del canto interno, con tijeras Stevens curva y pinza de disección con dientes finas el cirujano realiza disección y corte de tejido blando hasta llegar huesos propios de la nariz, con separador de Knappe se separan bordes incididos, posteriormente con disector de periostido, el cirujano efectúa exposición de hueso y limpieza del mismo y limpieza de stracker y cánula de irrigación, el cirujano realiza preparación de trepanación ósea, proporcionando irrigación continua sobre la tres fina para evitar calentamiento y visualizar el área operatoria. Con el disector de periostio el cirujano localiza saco lagrimal y exposición del mismo con mango de bisturí Bard Parker hoja num. 12 el cirujano efectúa colgajo del saco lagrimal de aproximadamente tres mm. Y colgajo de mucosa pituitaria nasal, con vicryl 6/0 montado en porta agujas de castro viejo. Pinza de disección sin dientes, gancho único de tyrell y tijera de noyes el cirujano realiza formación del techo con la unión del colgajo del saco lagrimal y colgajo nasal, separación de bordes y corte de cabos de sutura con prolines 7/0 o seda montada en porta agujas de castro viejo y pinza de disección sin

 ALCALDÍA MAYOR DE BOGOTÁ D.C. SALUD Subred Integrada de Servicios de Salud Sur E.S.E	<b>SUBRED INTEGRADA DE SERVICIOS DE SALUD SUR E.S. E</b>	
	<b>FUNCIONAMIENTO SERVICIO DE OFTALMOLOGÍA</b>	<b>HOS-QUI-SQX-MA-01 V1</b>

dientes y tijera de noyes. El cirujano sutura piel corte de cabos de sutura con gasa húmeda y seca se realiza limpieza de herida quirúrgica se coloca apósito pequeño. Se da por terminado el acto quirúrgico

### **8.11. BIOPSIAS INTRAOCULARES**

La biopsia implica la extracción quirúrgica de una muestra de tejido para su examen anatomopatológico. La mayoría de los tumores intraoculares se pueden diagnosticar mediante la exploración clínica o con técnicas diagnósticas no invasivas. Sin embargo, en un pequeño porcentaje de tumores el diagnóstico puede ser difícil, y se requiere una biopsia tisular para establecer el diagnóstico definitivo y planificar el tratamiento preciso. Hay técnicas de diagnóstico citológico tumoral intraocular: desde la aspiración de fluidos oculares y la vitrectomía diagnóstica hasta la punción aspiración con aguja fina (PAAF).

La técnica más utilizada es la PAAF, tiene una seguridad diagnóstica y un rendimiento elevados, por lo que está ganando popularidad en el diagnóstico conservador del globo ocular y en el pronóstico genético de estos pacientes. La técnica e instrumentación necesaria para realizarla varía en cada caso, dependiendo de la localización anatómica (la retina, la coroides, el espacio subretiniano, el vítreo, y el acuoso), el diagnóstico de sospecha, el tamaño, la presencia de desprendimiento de retina y la transparencia de los medios oculares. El citopatólogo tiene un papel determinante en el diagnóstico, y su ayuda juega un papel clave en la dirección y la planificación del tratamiento.

### **8.12. INYECCION INTRAVITREA**

Las inyecciones intravítreas consisten en la administración de medicamentos en el ojo para tratar enfermedades oculares y proteger la visión. Mediante una inyección, el medicamento adecuado se introduce en la cavidad vítrea, un espacio situado en la parte posterior del ojo, detrás del cristalino (como se ve en la figura).

#### **¿En qué casos se utilizan?**

La inyección de dichos medicamentos directamente a la cavidad vítrea puede tratar ciertas enfermedades oculares y proteger la visión. Algunas de las enfermedades que con mayor frecuencia requieren inyecciones intravítreas son:

La DMAE (degeneración macular asociada a la edad), una enfermedad degenerativa que afecta a la zona central de la retina (mácula) y provoca pérdida de visión central.


Membrana neovascular coroidea secundaria a varias enfermedades retinianas (por ejemplo, a la miopía alta, a la coroidopatía serosa central, etc.)

Edema macular (engrosamiento de la mácula) independientemente de su causa, los más frecuentes son:

- Edema macular diabético
- Edema macular secundario a oclusiones vasculares
- Edema macular cistoide
- Infecciones del interior del ojo (endofthalmitis)
- Inflamaciones en el interior del ojo (uveítis)

#### **¿Por qué son necesarias?**

Las inyecciones intravítreas son necesarias debido a que los efectos de la administración oral o por vena de dichos fármacos no alcanzarían el interior del ojo con la intensidad adecuada.

 ALCALDÍA MAYOR DE BOGOTÁ D.C. SALUD Subred Integrada de Servicios de Salud Sur E.S.E	<b>SUBRED INTEGRADA DE SERVICIOS DE SALUD SUR E.S. E</b>	
	<b>FUNCIONAMIENTO SERVICIO DE OFTALMOLOGÍA</b>	<b>HOS-QUI-SQX-MA-01 V1</b>

Además, en algunos casos, para alcanzar los niveles necesarios, las dosis que deberían tomarse por vía oral serían demasiado altas y podrían resultar dañinas

### ¿Qué tipo de fármacos se inyectan?

Pueden inyectarse antibióticos para el tratamiento de la endoftalmitis; fármacos antiVEGF (Aflibercept [EyleaR], bevacizumab [AvastinR], ranibizumab [LucentisR]) para la DMAE húmeda, la retinopatía diabética o las oclusiones vasculares en la retina; o corticoides contra inflamaciones intraoculares como es el caso de la uveítis o contra los edemas maculares.

### ¿Cómo se realizan?

Las inyecciones intravítreas se llevan a cabo en quirófano y se utiliza anestesia tópica. Antes de proceder, se desinfecta el ojo y los párpados, en condiciones de asepsia. Es un procedimiento habitualmente rápido, no es doloroso y produce escasas molestias en el posoperatorio. Efectos del procedimiento

Tras la inyección, se puede experimentar sensación de cuerpo extraño, presión en el ojo o molestias leves e inespecíficas, aunque no suele haber dolor. También puede darse una pequeña hemorragia subconjuntival o pueden aparecer moscas volantes. Ambos efectos desaparecen con el tiempo.

Es importante no tocarse los ojos ni nadar durante varios días. En caso de dolor o malestar, enrojecimiento o sensibilidad a la luz o disminución de la visión es necesario consultar con el equipo oftalmológico de forma urgente.

### Posibles riesgos

Aunque el riesgo de complicaciones es extremadamente bajo, la complicación más temida es la infección (endoftalmitis). Sin embargo, la buena preparación en quirófano y las condiciones de asepsia hacen que su incidencia sea muy baja. Otras complicaciones pueden darse con incidencias muy bajas y no son graves.

## 8.13. PROCEDIMIENTOS DE APOYO DIAGNOSTICO

### 8.13.1. TOMOGRAFIA DE COHERENCIA OPTICA

La tomografía de coherencia óptica (OCT) es un estudio de imágenes no invasivo. La OCT utiliza ondas de luz para obtener imágenes en corte transversal de la retina.


Con la OCT, se puede ver cada una de las diferentes capas que forman la retina. Esto le permite a su oftalmólogo hacer un diagrama y medir su grosor. Estas medidas ayudan a determinar el diagnóstico. También proveen orientación sobre el tratamiento del glaucoma y enfermedades de la retina, como la degeneración macular relacionada con la edad (DMRE) y la enfermedad ocular diabética.

Detecta cambios en toda la estructura retiniana, abarcando cada una de las 10 capas que la componen, específicamente en la mácula (parte central de la retina) y el Nervio Óptico, en el segmento posterior del ojo y en la parte anterior del globo ocular en Cornea y los Ángulos iridocorneales o Ángulos camerulares.

La angiografía por tomografía de coherencia óptica (OCTA) toma imágenes de los vasos sanguíneos dentro y debajo de la retina.

### La OCT ayuda a diagnosticar las siguientes patologías:

- agujero macular
- pliegue macular

 ALCALDÍA MAYOR DE BOGOTÁ D.C. SALUD Subred Integrada de Servicios de Salud Sur E.S.E	<b>SUBRED INTEGRADA DE SERVICIOS DE SALUD SUR E.S. E</b>	
	<b>FUNCIONAMIENTO SERVICIO DE OFTALMOLOGÍA</b>	<b>HOS-QUI-SQX-MA-01 V1</b>

- edema macular
- degeneración macular relacionada con la edad
- glaucoma
- retinopatía serosa central
- retinopatía diabética
- tracción vítrea
- vasos sanguíneos anormales
- obstrucción de los vasos sanguíneos

### 8.13.2. TIPOS DE OCT

**OCT DE NERVIÓ OPTICO.** Es un examen no invasivo del Nervio Óptico, que por medio de imágenes tipo escáner permite hacer un análisis de la capa de fibras nerviosas (CFN) que está alrededor del disco óptico, la relación copa/disco con alta resolución y el análisis de células ganglionares para detectar de manera temprana la enfermedad que ocupa el primer lugar de causa de ceguera en el mundo: El Glaucoma. También cumple un papel muy importante en el seguimiento de pacientes con esta enfermedad, permitiendo hacer cuadros comparativos a través de los años. También está indicado para otro tipo de patologías del Nervio Óptico como drusas, neuritis óptica, papiledema o edema de papila, etc.


**OCT DE CORNEA.** Examen que se realiza en la Córnea. Por medio de imágenes que muestran cada una de las 5 capas de la córnea es posible diagnosticar, tratar y controlar patologías realizando un análisis de la estructura de este órgano. Útil para la evaluación de diferentes condiciones patológicas como Queratocono, Ulceras corneales, Abscesos, Distrofias de córnea, Cuerpo extraño, queratopatía bullosa, leucomas y cicatrices corneales, así como en el estudio pre y postoperatorio de cirugía refractiva mediante Excimer Laser (después de esta intervención la cicatriz se forma precisamente en la córnea).

**OCT DE ANGULOS CAMERULARES.** Es un examen muy preciso en el cual a través de imágenes exactas tipo scan se puede obtener la medida de los ángulos iridocorneales o ángulos camerulares, de gran utilidad para clasificar glaucoma de ángulo abierto y ángulo cerrado, aportando la información necesaria para tomar decisiones sobre manejo específico de cada uno.

- Equipos e insumos para el procedimiento
- Tomógrafo óptico o equipo de diagnóstico OCT
- Gotas oftálmicas – ciclopejia (en los casos que se indique)
- Silla giratoria paciente
- Talento humano requerido:
- Optómetra u oftalmólogo

### Pasos

- Realizar dilatación pupilar con gotas oftálmicas en los casos indicados.
- Estas gotas dilatan la pupila y facilitan el examen de la retina. Esperar de 15 a 30 minutos-

 ALCALDÍA MAYOR DE BOGOTÁ D.C. SALUD Subred Integrada de Servicios de Salud Sur E.S.E	<b>SUBRED INTEGRADA DE SERVICIOS DE SALUD SUR E.S. E</b>	
	<b>FUNCIONAMIENTO SERVICIO DE OFTALMOLOGÍA</b>	<b>HOS-QUI-SQX-MA-01 V1</b>

- c. Sentar al paciente frente a la máquina de OCT y apoyar su cabeza en un soporte para mantenerla inmóvil.
- d. Indicar al paciente que mire el punto de luz.
- e. Realizar el escaneo de cada ojo sin tocarlo con el equipo. El examen dura alrededor de 5 a 10 minutos.
- f. Informar al paciente que los ojos estarán más sensibles a la luz en las siguientes horas.
  - El consentimiento del procedimiento se diligencia en el formato “HOS-QUI-SQX-FT-04 consentimiento informado procedimientos oftalmológicos no invasivos”
  - Para la dilatación pupilar se diligencia el formato “HOS-QUI-SQX-FT-03 consentimiento informado dilatación pupilar”

### 8.13.3. RECuento DE CELULAS ENDOTELIALES

Examen de diagnóstico que se realiza para evaluar cantidad y calidad de las células endoteliales de la córnea. Especialmente importante en el diagnóstico de enfermedades de la córnea y como examen preoperatorio de cirugía de catarata en corneas con alteraciones.


El endotelio corneal es la estructura ocular clave en el estudio de las potenciales complicaciones de la cirugía de implante de lentes fáquicas en general y de las de cámara anterior en particular.

El endotelio corneal humano está formado por una capa de 400.00 a 500.000 células que miden de 4 a 6 micras en altura y 20 micras en anchura (1). El valor normal de recuento de células endoteliales es de 1.400 a 2.500 células/mm<sup>2</sup>. Según la literatura se considera valor crítico cuando el recuento endotelial es de 400 a 700 células/mm<sup>2</sup>, en estas cifras el transporte endotelial se ve disminuido y aparece edema corneal crónico.

A través de un microscopio especular, el cual utiliza una técnica basada en proyectar un estrecho haz de luz sobre la córnea, con un determinado ángulo de incidencia; una pequeña fracción de la luz se refleja en la interfase entre endotelio corneal y el humor acuoso, como si se tratara de un espejo, y es recogida por el objetivo del microscopio, formando una imagen ampliada de la zona. Sobre esa imagen un programa informático analiza las células, en su forma, tamaño, distribución y cantidad por unidad de superficie.

#### **El recuento de células endoteliales, es indispensable en los siguientes casos:**

- Adaptación de lentes de contacto y usuarios crónicos.
- Edema de córnea sin explicación.
- Sospecha de distrofia corneal.
- Pacientes trasplantados de córnea.
- Traumatismo corneal.
- Queratopatía bullosa.
- Queratocono y ectasia corneal en algunos casos.
- Erosiones epiteliales recurrentes.
- Implante de lente intraocular secundario.
- Pacientes a quienes se les realizará cirugía de lente intraocular fáquico.
- Pacientes a quienes se les realizará cirugía de catarata.

 <p>ALCALDÍA MAYOR DE BOGOTÁ D.C. SALUD Subred Integrada de Servicios de Salud Sur E.S.E</p>	<b>SUBRED INTEGRADA DE SERVICIOS DE SALUD SUR E.S. E</b>	
	<b>FUNCIONAMIENTO SERVICIO DE OFTALMOLOGÍA</b>	<b>HOS-QUI-SQX-MA-01 V1</b>

### **Preparación para el paciente**

Es necesario que los pacientes usuarios de lentes de contacto los retiren antes de realizar la evaluación; para el caso de los usuarios de lentes de contacto blandos lo debe hacer mínimo 72 horas antes y los usuarios de lentes de contacto rígidos lo debe hacer mínimo 5 días antes.

- Examen no requiere dilatación pupilar.
- Equipos e insumos para el procedimiento
- Microscopio especular
- Silla giratoria paciente
- Talento humano requerido:
- Optómetra u oftalmólogo

El consentimiento del procedimiento se diligencia en el formato “HOS-QUI-SQX-FT-04 consentimiento informado procedimientos oftalmológicos no invasivos”

### **8.13.4. BIOMETRÍA OCULAR COMO PRUEBA DIAGNÓSTICA PREVIA A LA CIRUGÍA DE CATARATAS**

La biometría ocular es una prueba diagnóstica que nos permite obtener, con muchísima precisión, determinados parámetros oculares como son, entre otros;

- La longitud del globo ocular o longitud axial.
- La queratometría o medida de la curvatura corneal.
- La profundidad de la cámara anterior, que es la estructura situada entre la córnea y el iris y está rellena de humor acuoso, cuya finalidad es nutrir y transportar oxígeno a los tejidos de dichos elementos.

#### **Utilidad de la biometría ocular**

- Son diversas las utilidades de la biometría ocular.
- Por una parte, es un elemento indispensable a la hora de plantearse una operación de catarata o una cirugía refractiva con implante de lente intraocular en los casos de alta miopía (cristalino transparente) ya que permite calcular la potencia que ha de tener dicha lente.
- Además, la biometría ocular brinda la posibilidad de realizar un seguimiento de control en la miopía progresiva.

#### **Tipos De Biometría Ocular**

- Lo primero que se debe saber es que las medidas de la lente intraocular que ha de implantarse a cada persona deben ser personalizadas, ya que las características de cada paciente, en cuanto a tamaño del ojo, número de dioptrías, etc., son muy variables.
- Existen dos procedimientos para calcular las distintas medidas del ojo tomando como punto de partida el comportamiento de la luz o de un haz de ultrasonidos, según sea el caso, al atravesar las diversas estructuras oculares:



### 1. **Biometría óptica o interferometría de coherencia parcial (IOL Master):**

Se basa en la proyección de dos haces de luz sobre el globo ocular que, a su paso a través del ojo, son capaces de medir las diferentes distancias entre sus estructuras.

De esta forma, en un mismo instrumento no solo se puede obtener la medida de la longitud axial del ojo, que es la distancia entre el vértice anterior del ojo y el punto opuesto de la retina, sino que también se pueden medir la profundidad de la cámara anterior del ojo, la curvatura de la córnea o queratometría y la distancia blanco-blanco o diámetro corneal.

Para realizar cada medición el paciente debe mirar un punto de color rojo en el centro de una cruz que aparece en la pantalla. Por lo general, se toman cinco mediciones y se saca el valor medio.

#### **Las principales ventajas que ofrece este procedimiento son:**

- ✓ No hay un contacto directo con el ojo del paciente y por lo tanto, no es necesaria anestesia ni la dilatación de la pupila.
- ✓ Asimismo, es menor el riesgo tanto de infección entre pacientes como de producirse eventuales lesiones corneales.
- ✓ La medición es muy rápida, no requiere de mucho tiempo y es fácil de repetir.
- ✓ Al no usarse ninguna sonda, se evitan los errores que pudieran producirse por la presión de la sonda ultrasonica sobre la córnea.
- ✓ Mientras realiza la medición, el sistema detecta automáticamente si se trata del ojo derecho o del izquierdo anulando, en este sentido, cualquier margen de error.
- ✓ Aun en los casos más difíciles ofrece una alta precisión, siempre y cuando no aparezcan medios opacos como consecuencia, por ejemplo, de hemorragias, cataratas, etc.


### 2. **Biometría ultrasónica: Eco-A:**

- ✓ Consiste en dirigir un haz de ultrasonidos de elevada frecuencia sobre la córnea, ya sea mediante contacto físico directo o por medio de inmersión de la sonda en un medio acuoso.
- ✓ Cada vez que los ultrasonidos pasan de una estructura a otra en el interior del ojo, emiten un eco. De este modo, se proporciona una imagen en pantalla, que se llama ecograma.
- ✓ Gracias a la aplicación de fórmulas físicas se obtiene el espacio recorrido por el ultrasonido desde el inicio de la emisión hasta la aparición de los diferentes ecos, de modo que la suma total de espacios entre las estructuras oculares nos muestra, como resultado, la longitud axial del ojo.

### 3. **Existen dos modos de realizar una biometría ocular mediante ultrasonidos:**

#### **Método de aplanación o contacto:**

- Una vez que el paciente está colocado en el sillón en posición vertical y la cabeza recta se aplica anestésico, pues es una técnica que precisa el contacto directo de la sonda sobre la superficie corneal.

 ALCALDÍA MAYOR DE BOGOTÁ D.C. SALUD Subred Integrada de Servicios de Salud Sur E.S.E	<b>SUBRED INTEGRADA DE SERVICIOS DE SALUD SUR E.S. E</b>	
	<b>FUNCIONAMIENTO SERVICIO DE OFTALMOLOGÍA</b>	<b>HOS-QUI-SQX-MA-01 V1</b>

- Es muy importante que la sonda esté colocada completamente perpendicular a la córnea ya que, de otro modo, no reflejará todo el eco sino solo parte del mismo.
- Se deben realizar al menos cinco mediciones en cada ojo.
- Equipos e insumos para el procedimiento
- Biómetro
- Silla giratoria paciente
- Talento humano requerido: Optómetra u oftalmólogo

El consentimiento del procedimiento se diligencia en el formato “HOS-QUI-SQX-FT-04 consentimiento informado procedimientos oftalmológicos no invasivos”

### 8.13.5. CAMPO VISUAL

El campo visual es la amplitud de un área que su ojo puede ver cuando se enfoca en un punto central. Las pruebas de campo visual son una forma en que su oftalmólogo mide cuánta visión tiene en cada ojo y cuánta pérdida de visión puede haber ocurrido con el tiempo. Las pruebas de campo visual pueden detectar puntos ciegos

Una prueba de campo visual puede determinar si existen puntos ciegos (conocidos como escotomas) en la visión y dónde están. El tamaño y la forma de un escotoma pueden mostrar cómo puede estar afectando la visión una enfermedad ocular o un trastorno cerebral. Por ejemplo, si tiene glaucoma, esta prueba ayuda a mostrar cualquier posible pérdida de visión lateral (periférica) debida a la enfermedad.

Los oftalmólogos utilizan también las pruebas de campo visual para evaluar cuál puede ser la limitación visual por problemas de los párpados como una ptosis o un párpado caído.

#### Tipos de pruebas de campo visual

##### 1. Prueba de campo visual de confrontación

Una forma común en la que se pueden detectar problemas en su campo visual es con una prueba de campo visual de confrontación. Se le pedirá que fije directamente la vista en un objeto que tiene al frente (como, por ejemplo, la nariz del oftalmólogo) mientras tiene uno de sus ojos cubiertos. Es posible que su médico sostenga un número distintos de dedos en el área de su campo visual periférico (lateral) y le pregunte cuántos dedos ve mientras mira el objeto objetivo que tiene al frente.


##### 2. Prueba de perimetría estática automatizada

Para confirmar la sospecha de un problema ocular o monitorear el progreso de una enfermedad ocular, se usa una prueba más específica para medir cómo ve los objetos en su campo visual. La prueba de perimetría automatizada se utiliza para este propósito. Ayuda a crear un mapa más detallado de dónde puede y no puede ver.

Para hacer esta prueba, usted mirará el centro de un instrumento en forma de tazón conocido como perímetro. El ojo que no está siendo probado estará cubierto con un parche. El ojo que se está probando usará su prescripción de lentes para asegurarse de que esté viendo lo mejor posible.

Se le pedirá que mire fijamente un objetivo central durante toda la prueba. Comenzarán a aparecer pequeñas luces bajas en diferentes lugares del tazón y se le indica al paciente presionar un botón siempre que vea una luz. La máquina rastrea las luces que m pueda ver.

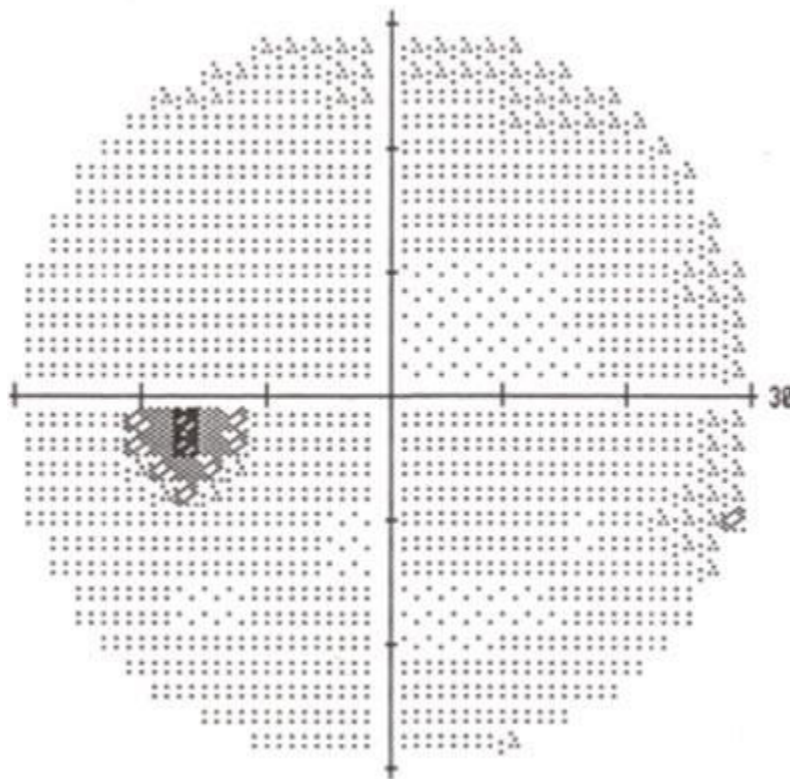


	<b>SUBRED INTEGRADA DE SERVICIOS DE SALUD SUR E.S. E</b>	
	<b>FUNCIONAMIENTO SERVICIO DE OFTALMOLOGÍA</b>	<b>HOS-QUI-SQX-MA-01 V1</b>

Se puede parpadear normalmente durante la prueba. Además, también podrá hacer una pausa si siente que se necesita descansar por un momento.

Debido a que está mirando fijamente al frente durante la prueba, se podrá saber qué luces ve por fuera de su área de visión central. Debido a que el glaucoma afecta la visión periférica, esta prueba ayuda a demostrar si hay pérdida de visión por fuera de su campo visual central.

Se mostrarán algunas luces en lugares donde la máquina sabe que no se puede ver. Esto se hace a propósito para detectar lo que se conoce como “umbral visual”, el área donde usted no puede ver luces la mitad del tiempo. Puede preocuparse por o poder ver cada luz que aparece. Puede estar seguro de que así es como supuestamente debe hacerse la prueba.



*Impresión de un resultado de campo visual normal.*

#### **4. Prueba de campo visual cinético**

En algunos casos, se le puede hacer una prueba conocida como prueba de campo visual cinético. Aunque hay una similitud entre el proceso de prueba de perimetría ya descrito, la prueba cinética usa objetivos luminosos móviles en lugar de luces intermitentes.

#### **5. Perimetría de duplicación de frecuencia**

Otra forma como su oftalmólogo puede evaluar la pérdida de visión es utilizando algo que se conoce como perimetría de duplicación de frecuencia. Utiliza una ilusión óptica para verificar si hay daño en la visión. Unas barras verticales (por lo general negras y blancas) aparecen en la pantalla del perímetro. Estas barras titilarán a tasas variables. Si no puede

**Notal Legal:** Está prohibido copiar, transmitir, retransmitir, transcribir, almacenar, alterar o reproducir total o parcialmente, por cualquier medio electrónico o mecánico, tanto el contenido, información y texto como los procesos, procedimientos, caracterizaciones, documentos, formatos, manuales, guías, gráficas, imágenes, comunicados, etc., sin el previo y expreso consentimiento por escrito por parte de la Subred Sur ESE.; los cuales están protegidos por las normas colombianas e internacionales sobre derecho de autor y propiedad intelectual.


ver las barras verticales en ciertos momentos durante la prueba, podría ser evidencia de pérdida de visión en ciertas partes de su campo visual.

**6. Electrorretinografía**

Para verificar su pérdida de campo visual debido a ciertas afecciones de la retina, es posible que su oftalmólogo utilice también una electrorretinografía. Esta prueba mide las señales eléctricas de células en la retina sensibles a la luz, conocidas como fotorreceptores así como otras células. Para realizar esta prueba, sus ojos se dilatarán y también se le aplicarán gotas oftálmicas para anestesiarse los ojos. Sus ojos se mantienen abiertos con un instrumento conocido como espéculo. Un minúsculo dispositivo conocido como electrodo se coloca sobre su córnea. Usted mira dentro de la máquina en forma de tazón y verá patrones variables de destellos de luz. El electrodo mide la actividad eléctrica de su ojo en respuesta a la luz.

**7. Cuadrícula de Amsler:**


Una prueba de campo visual básica para la visión central. Quienes tienen degeneración macular relacionada con la edad (DMRE) conocen bien una de las pruebas de campo visual más básicas: la rejilla de Amsler. Se trata de un patrón de líneas rectas que forman una rejilla de muchos cuadrados iguales. El paciente mira un punto en el centro de la rejilla y describe cualesquiera áreas que puedan verse ondulantes, borrosas o en blanco.



*Rejilla de Amsler*

La rejilla de Amsler es una prueba que se utiliza comúnmente en el hogar porque quienes tienen DMRE. Esta prueba solo mide el centro del campo visual, pero es sencilla y a la vez útil para monitorear los cambios de visión.

**Notal Legal:** Está prohibido copiar, transmitir, retransmitir, transcribir, almacenar, alterar o reproducir total o parcialmente, por cualquier medio electrónico o mecánico, tanto el contenido, información y texto como los procesos, procedimientos, caracterizaciones, documentos, formatos, manuales, guías, gráficas, imágenes, comunicados, etc., sin el previo y expreso consentimiento por escrito por parte de la Subred Sur ESE.; los cuales están protegidos por las normas colombianas e internacionales sobre derecho de autor y propiedad intelectual.

 ALCALDÍA MAYOR DE BOGOTÁ D.C. SALUD Subred Integrada de Servicios de Salud Sur E.S.E	<b>SUBRED INTEGRADA DE SERVICIOS DE SALUD SUR E.S. E</b>	
	<b>FUNCIONAMIENTO SERVICIO DE OFTALMOLOGÍA</b>	<b>HOS-QUI-SQX-MA-01 V1</b>

### ¿Cómo saber si necesita una prueba de campo visual?

Las pruebas de campo visual son parte importante de un examen oftalmológico común para quienes están en riesgo de pérdida de visión por enfermedad u otros problemas.

Quienes sufren alguna de las siguientes afecciones deberán ser monitoreados regularmente por su oftalmólogo, quien determinará con qué frecuencia requieren pruebas de campo visual:

- Glaucoma
- Esclerosis múltiple
- Hipertiroidismo
- Trastornos de la glándula pituitaria

Problemas del sistema nervioso central (como un tumor que pueda estar presionando partes del cerebro responsables de la visión)

- **Accidente cerebrovascular**

Quienes tienen diabetes e hipertensión están en mayor riesgo de desarrollar bloqueo de vasos sanguíneos en el nervio óptico y la retina. Es posible que requieren pruebas de campo visual para monitorear cualesquiera efectos de estas afecciones en su visión.

- Equipos e insumos para el procedimiento
- Equipo visual computarizado de campimetría
- Silla giratoria paciente
- Talento humano requerido
- Optómetra u oftalmólogo

El consentimiento del procedimiento se diligencia en el formato "HOS-QUI-SQX-FT-04 consentimiento informado procedimientos oftalmológicos no invasivos"

### 8.13.6. ECOGRAFIA OCULAR

#### El examen se realiza en el consultorio de oftalmología


En la ecografía, se emplean ondas sonoras de alta frecuencia que viajan a través del ojo. Los reflejos (ecos) de dichas ondas forman una imagen de la estructura ocular. El examen tarda alrededor de 15 minutos.

Hay tres tipos de exploración ecográfica: topográfica, cinética dinámica y la ecografía cuantitativa. Esta se realiza con sonda lineal de alta frecuencia en modo B convencional (sonda entre 7,5 y 14 MHz). Sirve para localizar y conocer forma y extensión de las lesiones.

El globo ocular debe estudiarse en planos transversales y longitudinales. Se realizan cortes de nasal a temporal. Para localizar las lesiones, estas se describen según las horas del reloj. Es necesario aumentar la ganancia para valorar adecuadamente la cámara vítrea. Se disminuirá la ganancia para valorar la órbita y su contenido.

El doppler color sirve para valorar la vascularización de la lesión. El paciente está posicionado en decúbito supino y mantiene el ojo cerrado y la sonda se coloca sobre el párpado, aplicando gel transductor.

La ecografía dinámica sirve para valorar movimientos (aftermovement). Se define aftermovement como el movimiento de las estructuras intraoculares a posteriori de un

 ALCALDÍA MAYOR DE BOGOTÁ D.C. SALUD Subred Integrada de Servicios de Salud Sur E.S.E	<b>SUBRED INTEGRADA DE SERVICIOS DE SALUD SUR E.S. E</b>	
	<b>FUNCIONAMIENTO SERVICIO DE OFTALMOLOGÍA</b>	<b>HOS-QUI-SQX-MA-01 V1</b>

movimiento ocular ya finalizado. Se debe decir al paciente que mueva el ojo hacia la izquierda y hacia la derecha sin mover la cabeza.

La ecografía cuantitativa es exclusivamente realizada por los oftalmólogos. En ella se obtiene una gráfica de la onda en modo A que representa la reflectividad de los tejidos. Permite diferenciar entre lesiones de alta reflectividad como el desprendimiento de retina (DR) de otras similares, pero de baja reflectividad, como el desprendimiento de vítreo posterior (DVP). La reflectividad sería similar al término de ecogenicidad.

**Existen dos tipos de ecografías: unidimensional y bidimensional.**

**Para la ecografía unidimensional A:**

**Se utiliza para:**

- Medir el tamaño de las estructuras.
- Calcular la potencia de la lente intraocular necesaria en la cirugía de la catarata.

**Pasos:**

- a. Sentar al paciente en una silla y colocar la barbilla sobre un apoyamiento, mirando directamente hacia adelante.
- b. Colocar una pequeña sonda contra la parte frontal del ojo.

**Para una ecografía bidimensional B:**

**Se utiliza para:**

- Valorar el interior del ojo en caso de opacidad de medios ópticos (por opacidad corneal, hemorragia intraocular o catarata avanzada).
- Valorar estructuras del interior de tumores oculares para su diagnóstico diferencial.
- Buscar cuerpos extraños tras un traumatismo ocular.

**Pasos:**


- a. Sentar al paciente en una silla y colocar la barbilla sobre un apoyamiento y le pueden solicitar que mire en muchas direcciones. Este examen casi siempre se hace con los ojos cerrados. (puede hacerse acostando al paciente en una camilla)
- b. Colocar un gel sobre la piel de los párpados. La sonda de la ecografía bidimensional se coloca suavemente contra los párpados para hacer el examen.

Una ecografía ocular puede mostrar la existencia de patologías y lesiones oculares como: Sangrado en el vítreo que llena la parte posterior del ojo, patología conocida como hemorragia vítrea.

**Cáncer de retina**

- Daño o lesiones tisulares en la cavidad ósea que rodea y protege el ojo
- Cuerpos extraños
- Separación de la retina de la parte posterior del ojo, también conocido como desprendimiento de retina

**Notal Legal:** Está prohibido copiar, transmitir, retransmitir, transcribir, almacenar, alterar o reproducir total o parcialmente, por cualquier medio electrónico o mecánico, tanto el contenido, información y texto como los procesos, procedimientos, caracterizaciones, documentos, formatos, manuales, guías, gráficas, imágenes, comunicados, etc., sin el previo y expreso consentimiento por escrito por parte de la Subred Sur ESE.; los cuales están protegidos por las normas colombianas e internacionales sobre derecho de autor y propiedad intelectual.

 ALCALDÍA MAYOR DE BOGOTÁ D.C. SALUD Subred Integrada de Servicios de Salud Sur E.S.E	<b>SUBRED INTEGRADA DE SERVICIOS DE SALUD SUR E.S. E</b>	
	<b>FUNCIONAMIENTO SERVICIO DE OFTALMOLOGÍA</b>	<b>HOS-QUI-SQX-MA-01 V1</b>

- Hinchazón o inflamación

#### **Equipos e insumos para el procedimiento**

- Ecógrafo ocular
- Sondas lineales de alta frecuencia
- Gel
- Talento humano requerido
- Oftalmólogo

El consentimiento del procedimiento se diligencia en el formato “HOS-QUI-SQX-FT-04 consentimiento informado procedimientos oftalmológicos no invasivos”

#### **8.13.7. TOPOGRAFIA CORNEAL**

La topografía corneal es un examen diagnóstico no invasivo que permite obtener un mapa detallado de la superficie del ojo, conocer las características de la córnea e identificar sus alteraciones y algunas patologías que afectan la visión.

La córnea se asemeja a un tejido transparente que recubre la parte externa del ojo. Su cuidado y supervisión es importante, ya que cuenta con propiedades ópticas de refracción que hacen posible ver con claridad los objetos cercanos o lejanos. En algunos casos se ve afectada por numerosas patologías oculares y visuales, lesiones y deformaciones. Por ello, el estudio de su superficie y morfología es indispensable. Gracias a la topografía corneal es posible conocer estos aspectos.

Es una prueba común que se realiza antes y después de las cirugías refractivas y cuando el médico oftalmólogo requiere información detallada de la estructura ocular. Se realiza a través del topógrafo, un instrumento que facilita determinar el grado de curvatura de esta membrana, su espesor, elevación y relieve. Datos que favorecen la detección de enfermedades como el queratocono, una afección que puede concluir en trasplante de córnea si no se trata a tiempo.

#### **¿Cómo funciona la topografía corneal?**


La topografía de córnea es un procedimiento indoloro, breve y no invasivo que brinda resultados inmediatos para que sean interpretados por el oftalmólogo. El paciente debe sentarse frente al topógrafo corneal y apoyar su rostro en el equipo, siguiendo las indicaciones del médico, quien pone en marcha el examen. La efectividad del estudio radica en que es un proceso computarizado y automático, que proporciona información precisa, valiéndose de un mapeo microscópico de la córnea.

La topografía realizada con topógrafos de última tecnología detecta irregularidades en esta membrana externa del ojo, al analizar la cara anterior y posterior de la córnea. Al tiempo que mide su espesor desde diferentes puntos.

#### **¿En cuáles casos se realiza una topografía corneal?**

El examen de la córnea por medio del topógrafo se emplea en diferentes casos. Las situaciones más comunes son:

Diagnóstico de patologías corneales: para evaluar si un paciente con algún defecto refractivo (miopía, hipermetropía o astigmatismo) es candidato al tratamiento por cirugía Lasik, un procedimiento quirúrgico realizado con láser que se efectúa sobre córneas con un determinado grosor para mejorar su capacidad visual. Asimismo, se practica para

 ALCALDÍA MAYOR DE BOGOTÁ D.C. SALUD Subred Integrada de Servicios de Salud Sur E.S.E	<b>SUBRED INTEGRADA DE SERVICIOS DE SALUD SUR E.S. E</b>	
	<b>FUNCIONAMIENTO SERVICIO DE OFTALMOLOGÍA</b>	<b>HOS-QUI-SQX-MA-01 V1</b>

diagnosticar enfermedades de la córnea como el queratocono, las ectasias, cataratas, la úlcera corneal y el astigmatismo irregular.

Adaptación e implantación de lentes: al momento de determinar las medidas intraoculares específicas para la implantación de lentes intraoculares, una técnica que busca sustituir el cristalino y recuperar la capacidad de enfoque del ojo. Igualmente, se usa en el proceso de adaptación de lentes de contacto para conocer la superficie de la córnea.

Cirugías refractivas: antes de la realización de cualquier cirugía láser es indispensable hacer un estudio exhaustivo de exámenes diagnóstico y de escaneo para determinar la conveniencia del procedimiento. Una de las pruebas más importante y relevantes sin duda es la topografía corneal porque aporta información valiosa, además es útil para hacer seguimiento de los resultados de la operación refractiva.

### **Tipos de topógrafos corneales**

Los avances tecnológicos han desarrollado equipos de topografía de córnea con numerosas funciones, útiles para diagnosticar con precisión enfermedades y obtener datos esenciales en diferentes tratamientos. La clasificación de estos dispositivos de oftalmología es:

- **Topógrafos de reflexión especular:** Ideales para identificar las alteraciones corneales más habituales y para adaptar los lentes de contacto a la superficie de la córnea de cada paciente. Suelen encontrarse en las ópticas.
- **Topógrafos de elevación:** Además de contar con las características de los topógrafos de reflexión especular, ofrecen información sobre el espesor de la córnea. Son esenciales para los tratamientos de cirugía refractiva.
- **Topógrafos de cono estrecho y ancho:** Los topógrafos de cono estrecho permiten analizar una mayor zona de la superficie corneal, a diferencia de aquellos de cono ancho. Sin embargo, estos últimos son más sencillos de utilizar.


### **¿Cómo se realiza la topografía corneal?**

La topografía corneal es un examen importante en el diagnóstico oportuno y en el tratamiento de patologías visuales.

Es un examen indoloro, rápido y no tiene contacto directo con la superficie del ojo. De hecho, el paciente no siente ninguna molestia, a excepción de sentirse un poco tensionado por la postura que debe adoptar mientras le realizan la prueba.

#### **Pasos:**

- a. Sentar al paciente en la silla, apoyando el mentón y la frente en el topógrafo
- b. Se dan indicaciones al paciente de mirar al frente, pedir que mire fijamente a un objetivo fijo en el receptáculo mientras se toman las fotografías. El escaneo solo toma unos segundos, pero es posible que algunas veces deba repetirse.
- c. El proceso es totalmente automático, el equipo se encarga de proporcionar el informe y el profesional hace una revisión mientras se obtienen resultados.
- d. Recomendaciones para examen de topografía corneal
- e. Para realizar el examen el paciente no debe tomar ninguna medida especial, solo una adecuada hidratación de la superficie ocular que podrá ser efectuada una vez llegue al consultorio o en caso tal de que padezca de alguna condición de ojo seco el médico se encargará de suministrar gotas naturales.

 <p>ALCALDÍA MAYOR DE BOGOTÁ D.C. SALUD Subred Integrada de Servicios de Salud Sur E.S.E</p>	<b>SUBRED INTEGRADA DE SERVICIOS DE SALUD SUR E.S. E</b>	
	<b>FUNCIONAMIENTO SERVICIO DE OFTALMOLOGÍA</b>	<b>HOS-QUI-SQX-MA-01 V1</b>

- f. En caso de que utilice lentes de contacto, rígidas o semirrígidas se recomienda suspender su uso días antes para que no vaya a ocasionar alguna alteración en los resultados del examen.

#### **Equipos e insumos para el procedimiento**

- Topógrafo ocular
- Silla del paciente
- Gotas oftálmicas para hidratación en los casos que se indique
- Talento humano requerido
- Oftalmólogo u optómetra

El consentimiento del procedimiento se diligencia en el formato "HOS-QUI-SQX-FT-04 consentimiento informado procedimientos oftalmológicos no invasivos"

#### **8.13.8. FROTIS DE CORNEA Y/O CONJUNTIVA**

El frotis de córnea es el procedimiento de toma de muestras oculares para diagnóstico de infección bacteriana o fúngica.

La queratitis bacteriana por lo general se desarrolla rápidamente. Si no se trata, puede causar ceguera.


Hay muchas bacterias diferentes que causan la queratitis. Las dos bacterias que con mayor frecuencia causan este tipo de infección son:

- Staphylococcus aureus
- Pseudomonas aeruginosa

#### **Pasos:**

- a. Sentar al paciente en la silla, apoyando el mentón y la frente en a la lámpara
- b. Se dan indicaciones al paciente a donde mirar para la toma de la muestra
- c. Aplicar gotas de flurosceína en el ojo en los casos que sea requerido
- d. El exudado o frotis debe obtenerse antes de la instauración de tratamiento tópico con colirios. Se frota la conjuntiva tarsal con un hisopo de Dacron o alginato cálcico conservado en medio de transporte de Amies. Si la mucosa está seca, hay que empapar la torunda en caldo triptona-soja (TSB) en caldo infusión cerebro-corazón (BHI) antes de tomar la muestra.
- e. Obtener una segunda muestra sin medio de transporte para poder efectuar un examen microscópico. Si se sospecha infección por Chlamydia hay que tomar una torunda adicional y colocar la muestra en el medio de transporte específico que utilice el laboratorio.
- f. Introducir en medio de transporte adecuado para virus, en los casos que se requiera. Durante la toma de la muestra ha de evitarse el contacto con el borde del párpado para no arrastrar microbiota colonizante.

En general, para el transporte de las muestras se recomienda la utilización de medios de transporte, como el medio de Amies si se han utilizado torundas, y su conservación refrigerada (4-8°C) hasta el momento de su procesamiento en el laboratorio.

	<b>SUBRED INTEGRADA DE SERVICIOS DE SALUD SUR E.S. E</b>	
	<b>FUNCIONAMIENTO SERVICIO DE OFTALMOLOGÍA</b>	<b>HOS-QUI-SQX-MA-01 V1</b>

### Equipos e insumos para el procedimiento

- Lámpara de hendidura
- Silla del paciente
- Torundas
- Gotas oftálmicas de fluroscéina
- Hisopo
- Medios de transporte de la muestra
- Talento humano requerido
- Oftalmólogo

El consentimiento del procedimiento se diligencia en el formato “HOS-QUI-SQX-FT-04 consentimiento informado procedimientos oftalmológicos no invasivos”

### 8.13.9. FOTOGRAFIA OCULAR SEGMENTOS ANTERIOR Y POSTERIOR

Corresponde al procedimiento donde se toman fotografías para evaluar segmento anterior del ojo documentar patologías de segmento anterior y los anexos oculares. Este examen es solicitado por el médico tratante para Patologías de córnea, iris, cristalino y/o párpados, también en Estrabismo.

Las fotografías de segmento posterior son útiles para documentar patologías de segmento posterior incluyendo retina, mácula y nervio óptico. Son útiles para el seguimiento de la patología a través del tiempo, especialmente en retinopatía diabética, degeneración macular relacionada con la edad, nevus (lunares) y glaucoma.

**Las fotografías oculares son fundamentales para seguimientos en los siguientes casos:**


- Pacientes en quienes se sospecha glaucoma
- Pacientes con diagnóstico de glaucoma
- Pacientes con antecedentes familiares de glaucoma o con cualquier hallazgo en el nervio óptico
- Pacientes con degeneración macular relacionada con la edad
- Pacientes con diabetes o retinopatía diabética en cualquier estadio
- Pacientes que consumen cloroquina
- Pacientes con retinopatía hipertensiva

### Pasos:

#### Segmento anterior:

- Este es un examen sencillo, en la mayoría de los casos no requiere la aplicación de gotas oftálmicas, pero según el caso y la necesidad se explicará antes de la realización del procedimiento.
- El paciente es colocado en la lámpara de hendidura para poder tomar las imágenes.
- No representa riesgos para su salud.



 ALCALDÍA MAYOR DE BOGOTÁ D.C. SALUD Subred Integrada de Servicios de Salud Sur E.S.E	<b>SUBRED INTEGRADA DE SERVICIOS DE SALUD SUR E.S. E</b>	
	<b>FUNCIONAMIENTO SERVICIO DE OFTALMOLOGÍA</b>	<b>HOS-QUI-SQX-MA-01 V1</b>

#### **Segmento posterior:**

- Para realizar este examen se debe venir acompañado ya que se le colocan gotas para dilatar la pupila y esto implica que tendrá visión borrosa aproximadamente por 4 a 6 horas.
- Se realiza la toma de las fotografías
- En la mayoría de los casos este examen no representa ningún riesgo, es normal que después del examen tenga visión borrosa, pero si tiene dolor intenso asistir a urgencias informando la aplicación de las gotas.

#### **Equipos e insumos para el procedimiento**

- Lámpara de hendidura
- Silla del paciente
- Gotas para dilatación pupilar
- Cámara especial para toma de fotos
- Talento humano requerido
- Oftalmólogo u optómetra

El consentimiento del procedimiento se diligencia en el formato “HOS-QUI-SQX-FT-04 consentimiento informado procedimientos oftalmológicos no invasivos”

Para la dilatación pupilar se diligencia el formato “HOS-QUI-SQX-FT-03 consentimiento informado dilatación pupilar”

#### **8.13.10. ANGIOGRAFIA OCULAR DE SEGMENTO ANTERIOR O POSTERIOR**


La angiografía ocular o retiniana es un examen ocular que permite examinar en detalle los vasos sanguíneos de la retina y la coroides y realizar un mapa del fondo del ojo. Se indica la realización de una angiografía cuando se detectan anomalías en un examen rutinario del fondo de ojo o en una tomografía ocular.

La retina, debido a la intensidad de su metabolismo, es el tejido ocular más vascularizado. La retina se beneficia de la irrigación de dos redes vasculares: la red retiniana y la red coroidal. La coroides, que se origina en las arterias cilíndricas, vasculariza las capas profundas de la retina. La arteria central de la retina vasculariza las capas superiores del tejido retiniano.

Esta prueba diagnóstica consiste en tomar fotografías del fondo del ojo, con una cámara especial, llamada angiógrafo, después de inyectar un contraste, fluoresceína o indocianina. Estas imágenes pueden revelar trastornos de vascularización que son más difíciles de apreciar en una retinografía y permiten realizar un mapa del árbol vascular de la retina teniendo en cuanto los tiempos de difusión del contraste a través de este árbol vascular y pudiendo realizar imágenes consecutivas.

Es la técnica más estándar para el estudio de las enfermedades de los vasos oculares y de la retina en general. La angiografía con verde de indocianina se utiliza en casos puntuales de DMAE exudativa.

#### **La angiografía tiene como propósito:**

 ALCALDÍA MAYOR DE BOGOTÁ D.C. SALUD Subred Integrada de Servicios de Salud Sur E.S.E	<b>SUBRED INTEGRADA DE SERVICIOS DE SALUD SUR E.S. E</b>	
	<b>FUNCIONAMIENTO SERVICIO DE OFTALMOLOGÍA</b>	<b>HOS-QUI-SQX-MA-01 V1</b>

- Detectar y diagnosticar enfermedades, como el edema macular, la retinopatía diabética, la degeneración macular, el melanoma ocular o el bloqueo de las venas al interior del ojo.
- Hacer el seguimiento de la evolución de una enfermedad en concreto.
- Identificar con precisión las áreas que requieren tratamiento.


#### **Pasos:**

- Aplicar gotas para dilatar las pupilas 30 minutos antes del procedimiento
- Inyectar la fluoresceína en una vena, el contraste tarda unos 10-15 segundos en llegar hasta el sistema vascular del ojo
- En este momento que el oftalmólogo empezar a tomar las fotografías del fondo de ojo con el angiógrafo.
- Dejar en observación unos 30 minutos posterior al procedimiento
- Es posible que presente algunos efectos secundarios por la angiografía de fluoresceína. Es posible que, durante unas horas, experimente:
  - ✓ Cambios en su visión al mirar los objetos, se pueden ver oscuros o manchados. Este efecto desaparecerá en pocos minutos.
  - ✓ Su piel puede verse un poco amarilla. Esto se debe a que la coloración recorre todas sus venas. Su piel recuperará el color normal en unas pocas horas.
  - ✓ Su orina puede verse color naranja o amarilla oscura hasta por 24 horas después de la inyección. Esto se debe a que la coloración se elimina de su sangre a través de los riñones.
  - ✓ Es posible que sienta ardor en la piel si se escapa un poco de coloración durante la inyección. Este efecto secundario desaparece en unos minutos.

Aunque es raro, es posible que presente una reacción alérgica al colorante. Puede presentar ampollas o una sensación de prurito en la piel. En muy pocos casos, algunas personas pueden experimentar dificultad respiratoria u otros problemas graves.

#### **Equipos e insumos para el procedimiento**

- Lámpara de hendidura
- Silla del paciente
- Gotas para dilatación pupilar
- Angiografo
- Yelco diferentes tamaños
- Equipo de venoclisis o jeringa para inyección de medio de contraste
- Fluroscéina o indocianina
- Talento humano requerido
- Oftalmólogo

 ALCALDÍA MAYOR DE BOGOTÁ D.C. SALUD Subred Integrada de Servicios de Salud Sur E.S.E	<b>SUBRED INTEGRADA DE SERVICIOS DE SALUD SUR E.S. E</b>	
	<b>FUNCIONAMIENTO SERVICIO DE OFTALMOLOGÍA</b>	<b>HOS-QUI-SQX-MA-01 V1</b>

El consentimiento del procedimiento se diligencia en el formato “HOS-QUI-SQX-FT-05 Consentimiento informado angiografía ocular”.

Para la dilatación pupilar se diligencia el formato “HOS-QUI-SQX-FT-03 consentimiento informado dilatación pupilar”

### 8.13.11. PAQUIMETRIA

La paquimetría es una prueba oftalmológica que sirve para medir el espesor de la córnea, la membrana transparente situada en la parte delantera del ojo. Generalmente, la córnea mide unas 500 o 600 micras en la zona central y entre 600 y 800 en la zona periférica.

#### Indicaciones:

- Se indica en el preoperatorio y seguimiento de la cirugía refractiva. En este tipo de cirugía es necesario que el paciente tenga un mínimo de espesor, puesto que durante el procedimiento se modifica su grosor para corregir la miopía, hipermetropía o astigmatismo.
- También se realiza de forma rutinaria en el diagnóstico de otras enfermedades, ver si hay inflamación (edema) corneal, adelgazamiento, como es el caso de queratocono y distrofias corneales.
- Pre y post operatorio de cirugía para implante de Anillos intraestromales.
- Seguimiento del glaucoma. En el glaucoma (aumento de presión ocular), la paquimetría se utiliza de rutina. El espesor de la córnea influye en las lecturas de presión ocular.

#### Tipos de paquimetría:

**Existen tres tipos de paquimetría:** óptica, ultrasónica y por láser de coherencia. Lo que diferencia la una de la otra es la técnica empleada y, con base en ella, los datos que aporta. Veamos cada uno de estos tipos.

#### 1. Paquimetría óptica

Se lleva a cabo con un aparato llamado «*paquímetro óptico*», el cual se halla unido a un biomicroscopio llamado «lámpara de hendidura». A veces también tiene una estructura de espejos. En este tipo de paquimetría, el aparato no entra en contacto directo con la córnea e identifica la diferencia entre reflejos luminosos.


#### 2. Paquimetría ultrasónica

En este caso, la medición del espesor corneal se realiza mediante ultrasonidos. Se emplea una sonda y esta permite determinar el grosor corneal en el punto específico en donde se coloca. Aporta mayor exactitud en los resultados.

#### 3. Paquimetría por láser de coherencia (OCT)

Este es el tipo de paquimetría que aporta resultados más precisos. En él se combina la paquimetría convencional con una tomografía de coherencia óptica. De este modo, se pueden obtener mapas de espesor corneal y estudiar las diferentes estructuras de la córnea por separado.

La paquimetría es una prueba rápida, indolora y que no causa incomodidades para el paciente. No requiere de ninguna preparación especial, salvo en el caso de las personas que usan lentes de contacto: deben dejar de utilizarlos antes del examen.

 ALCALDÍA MAYOR DE BOGOTÁ D.C. SALUD Subred Integrada de Servicios de Salud Sur E.S.E	<b>SUBRED INTEGRADA DE SERVICIOS DE SALUD SUR E.S. E</b>	
	<b>FUNCIONAMIENTO SERVICIO DE OFTALMOLOGÍA</b>	<b>HOS-QUI-SQX-MA-01 V1</b>

Si las lentes de contacto son duras, deben dejar de usarlas 15 días antes de la prueba. Si son blandas, entre cinco y ocho días previos al examen. El procedimiento como tal varía dependiendo de la técnica utilizada. En el caso de la paquimetría óptica, no hay contacto y simplemente se lleva a cabo con una luz.

En la paquimetría ultrasónica o por láser es posible que se coloque un anestésico en los ojos. Luego, se pone una sonda en la parte frontal del ojo. La mirada debe mantenerse fija en un punto determinado, mientras se hace el registro de los datos.

### Equipos e Insumos

- Lámpara de hendidura – paquímetro. El paquímetro, que puede estar integrado dentro de equipos como el topógrafo o el tomógrafo.
- Silla del paciente o butaco
- Gotas de anestesia en el caso que así se requiera

### Talento humano requerido

- Oftalmólogo u optómetra

El consentimiento del procedimiento se diligencia en el formato “HOS-QUI-SQX-FT-04 Consentimiento informado procedimientos oftalmológicos no invasivos”

### 8.13.12. INTERFEROMETRÍA OCULAR


La interferometría mide el potencial visual o expectativa visual, sirve para detectar disminuciones de la agudeza visual por patologías oculares, también para definir expectativas de resultados quirúrgicos. La interferometría permite medir la agudeza visual de la retina, es decir la visión de la retina sin la ayuda de las demás estructuras del sistema visual, esta agudeza visual se conoce como potencial visual. Al realizar la interferometría se puede conocer la agudeza visual esperada después de una cirugía o tratamiento ocular.

### Indicaciones

- Pacientes que van a ser sometidos a cualquier intervención quirúrgica que busque mejorar la agudeza visual.
- Cataratas
- Ambliopía.
- Enfermedades maculares.
- Alteraciones corneales

### Pasos

- Realizar previamente dilatación pupilar en sala de espera.
- Sentar al paciente en la silla, apoyando el mentón y la frente en el equipo
- La prueba tiene una duración aproximada de 5 a 10 minutos por ojo. Se le muestra al paciente una luz con un patrón de líneas que van cambiando de tamaño a medida que avanza el examen, el paciente debe responder en qué posición ve las líneas para definir cuál es su agudeza visual potencial.

 ALCALDÍA MAYOR DE BOGOTÁ D.C. SALUD Subred Integrada de Servicios de Salud Sur E.S.E	<b>SUBRED INTEGRADA DE SERVICIOS DE SALUD SUR E.S. E</b>	
	<b>FUNCIONAMIENTO SERVICIO DE OFTALMOLOGÍA</b>	<b>HOS-QUI-SQX-MA-01 V1</b>

- d. El proceso es totalmente automático, el equipo se encarga de proporcionar el informe y el profesional hace una revisión mientras se obtienen resultados.

#### **Recomendaciones para el examen**

- La ayuda requiere de una dilatación durante el procedimiento, por lo que debe venir obligatoriamente con un acompañante.
- En caso de usar lentes de contacto retirarlos 72 horas antes del procedimiento.
- No conducir después del examen, ni realizar actividades que impliquen riesgo.
- No podrá realizar actividades de visión cercana durante 4 a 6 horas dependiendo de cada paciente

#### **Equipos e Insumos**

- Lámpara de hendidura – interferómetro
- Silla del paciente o butaco
- Gotas para dilatación pupilar

#### **Talento humano requerido**

- Oftalmólogo u optómetra

El consentimiento del procedimiento se diligencia en el formato “HOS-QUI-SQX-FT-04 Consentimiento informado procedimientos oftalmológicos no invasivos”

### **8.14. PROCEDIMIENTOS TERAPEUTICOS**

#### **8.14.1. Iridotomía Asistida**

##### **¿En qué consiste la iridotomía con láser YAG?**

La iridotomía es un procedimiento rápido (alrededor de 5 minutos cada ojo) y efectivo que se realiza en la consulta. Los pacientes suelen poder recuperar su vida normal 24 horas después del procedimiento.

La intervención consiste en practicar un agujero muy pequeño en la periferia del iris que ponga en comunicación las cámaras anterior y posterior para que el líquido que hay en el interior del ojo (humor acuoso), pueda pasar a su través evitando que el ángulo de la cámara anterior se bloquee y se eleve bruscamente la presión intraocular, lo cual provocaría un ataque agudo de glaucoma.

El procedimiento se realiza con láser YAG, un avanzado tipo de láser que tiene la propiedad de poder cortar y romper estructuras dentro del ojo, como membranas y cápsulas, actuando como un bisturí a distancia de gran precisión, con las evidentes ventajas que de ello se derivan para el paciente.


##### **¿En qué casos se realiza la iridotomía con láser YAG?**

Como tratamiento profiláctico en ojos con ángulo estrecho para prevenir el episodio de glaucoma agudo (elevación brusca e importante de presión intraocular por el bloqueo de la pupila).

Como tratamiento del glaucoma agudo de ángulo cerrado.

##### **¿Por qué se produce el glaucoma de ángulo cerrado?**

**Notal Legal:** Está prohibido copiar, transmitir, retransmitir, transcribir, almacenar, alterar o reproducir total o parcialmente, por cualquier medio electrónico o mecánico, tanto el contenido, información y texto como los procesos, procedimientos, caracterizaciones, documentos, formatos, manuales, guías, gráficas, imágenes, comunicados, etc., sin el previo y expreso consentimiento por escrito por parte de la Subred Sur ESE.; los cuales están protegidos por las normas colombianas e internacionales sobre derecho de autor y propiedad intelectual.

 ALCALDÍA MAYOR DE BOGOTÁ D.C. SALUD Subred Integrada de Servicios de Salud Sur E.S.E	<b>SUBRED INTEGRADA DE SERVICIOS DE SALUD SUR E.S. E</b>	
	<b>FUNCIONAMIENTO SERVICIO DE OFTALMOLOGÍA</b>	<b>HOS-QUI-SQX-MA-01 V1</b>

El humor acuoso es producido por el cuerpo ciliar y fluye desde la cámara posterior, a través de la pupila, hacia la cámara anterior; desde donde drena a través de la red trabecular en el flujo sanguíneo venoso.

En el glaucoma de ángulo cerrado, la presión en la cámara posterior se eleva, de tal forma que empuja el iris hacia adelante y lleva a una obstrucción de la red trabecular. En esta situación es necesaria una reducción en el gradiente de tensión entre las cámaras anterior y posterior para que el iris pueda tomar nuevamente su posición normal.

#### **Equipos e insumos para el procedimiento**

- Lámpara de hendidura
- Equipo yag láser
- Silla giratoria paciente
- lente especial para enfocar bien los rayos en el iris, lente para iridotomía
- Gotas de anestesia oftálmicas
- Talento humano requerido:
- Oftalmólogo

#### **Pasos para realizar la iridotomía:**

1. Administrar al paciente una o dos gotas de anestésico tópico y luego colocar una lente de contacto sobre el ojo.
2. Sentar al paciente cómodamente en la silla apoyando la cabeza contra el equipo
3. Enfoca el haz de la luz del láser en el iris y, cuando está en foco, emitir una o varias ráfagas de láser que producen un pequeño orificio en el iris.
4. Durante este breve procedimiento el paciente es consciente de un sonido agudo (similar al sonido de un arma de juguete), pero no suele sentir dolor.


#### **Después del procedimiento:**

La agudeza visual puede quedar transitoriamente reducida por algún tiempo debido al efecto de la lente de contacto y también a la dispersión del pigmento del iris. Esta visión ligeramente borrosa desaparece en el curso de unas pocas horas o, como máximo, en un par de días.

Debido a que inmediatamente después del tratamiento podría haber un aumento transitorio de la presión intraocular causado por depósitos del pigmento del iris en la red trabecular, se recomienda que el paciente tenga una visita de control al día siguiente de la intervención para tratar esta condición, si fuera necesario.

Se indicarán gotas oculares antiinflamatorias durante unos días.

- Principales riesgos de la iridotomía
- Hemorragia en la cámara anterior del ojo.
- Aumento pasajero de la presión intraocular por inflamación intraocular. En raros casos se requiere tratamiento médico y en casos todavía más excepcionales se hace necesaria cirugía para el control tensional.
- Opacidad del cristalino en el punto del impacto (habitualmente sin repercusión).

 ALCALDÍA MAYOR DE BOGOTÁ D.C. SALUD Subred Integrada de Servicios de Salud Sur E.S.E	<b>SUBRED INTEGRADA DE SERVICIOS DE SALUD SUR E.S. E</b>	
	<b>FUNCIONAMIENTO SERVICIO DE OFTALMOLOGÍA</b>	<b>HOS-QUI-SQX-MA-01 V1</b>

- Fracaso de la técnica por cicatrización que cierra el orificio, teniendo que recurrir a la repetición o a la cirugía.

El consentimiento del procedimiento se diligencia en el formato “HOS-QUI-SQX-FT-07 Consentimiento informado iridotomía laser”

#### 8.14.2. Capsulotomía

Cuando se realiza una cirugía de catarata, se extrae el cristalino nublado del ojo. Este cristalino es reemplazado por un lente intraocular transparente artificial. El lente intraocular se mantiene en el lugar en la cápsula del cristalino natural del ojo. Semanas, meses o años después, esta cápsula puede volverse nublada o arrugada, así causando visión borrosa. Con la capsulotomía posterior, se utiliza un láser para hacer una abertura en la cápsula nublada. Esto permite que la luz pueda atravesar de nuevo para tener una visión clara.

Es un procedimiento no invasivo para eliminar una opacidad que se forma detrás del lente intraocular que se ha colocado en una cirugía anterior por cataratas. Esta opacidad no se forma en el lente como muchos creen, sino en una membrana sobre la cual se apoya el lente intraocular (el saco capsular), y se presenta entre un 8 y un 15% de los pacientes operados.

#### ¿Qué sucede durante una capsulotomía posterior?

##### Equipos e insumos para el procedimiento

- Lámpara de hendidura
- Equipo yag láser
- Silla giratoria paciente
- Gotas de anestesia oftálmicas y/o para dilatación pupilar


##### Talento humano requerido

- Oftalmólogo

El procedimiento se realiza en el consultorio Solo toma 5 minutos. Consiste en lo siguiente:

- Anestesiarse el ojo con gotas oftálmicas.** También puede que se administren gotas para dilatar la pupila.
- Colocar al paciente de manera cómoda en la silla en la unidad apoyando el mentón y la frente contra el soporte
- Apuntar con un láser especial en la parte posterior de la cápsula del cristalino para hacer una pequeña abertura.
- Después del procedimiento, generalmente puede retomar todas sus actividades cotidianas normales, incluso conducir.
- Es posible que, después de la cirugía, necesite utilizar gotas antiinflamatorias o esteroides para los ojos durante unos días
- Si no tiene otros problemas en los ojos que afecten la visión, su vista debe mejorar en aproximadamente 24 horas.

#### ¿Cuáles son los riesgos de la capsulotomía posterior?

 ALCALDÍA MAYOR DE BOGOTÁ D.C. SALUD Subred Integrada de Servicios de Salud Sur E.S.E	<b>SUBRED INTEGRADA DE SERVICIOS DE SALUD SUR E.S. E</b>	
	<b>FUNCIONAMIENTO SERVICIO DE OFTALMOLOGÍA</b>	<b>HOS-QUI-SQX-MA-01 V1</b>

Como en cualquier cirugía, existen posibles riesgos y complicaciones con la capsulotomía posterior.

Puede tener un desprendimiento de retina (cuando el tejido se despegar de la parte posterior del ojo). Puede ver lo que parece ser una cortina gris moviéndose a través de su campo de visión. También puede ver muchas moscas volantes o destellos de luz.

- La presión en el ojo puede aumentar.
- El lente intraocular puede moverse a través de la abertura de la cápsula posterior.
- Puede tener inflamación en el ojo y necesitar gotas de esteroides.

El consentimiento del procedimiento se diligencia en el formato “HOS-QUI-SQX-FT-06 Consentimiento informado capsulotomía laser”

### 8.15. DOCUMENTOS RELACIONADOS

El presente documento tiene relacionados diferentes formatos de consentimiento informado para cada procedimiento diagnóstico o terapéutico y se relacionan a continuación:

#### Formatos de consentimiento informado


- HOS-QUI-SQX-FT-03 Consentimiento informado dilatación pupilar
- HOS-QUI-SQX-FT-04 Consentimiento informado procedimientos oftalmológicos no invasivos
- HOS-QUI-SQX-FT-05 Consentimiento informado angiografía ocular
- HOS-QUI-SQX-FT-06 Consentimiento informado capsulotomía laser
- HOS-QUI-SQX-FT-07 Consentimiento informado iridotomía laser

### 9. BIBLIOGRAFIA:

1. <https://www.aaopt.org/salud-ocular/anatomia/partes-del-ojo>, Escrito por Kierstan Boyd y David Turbert Revisado por Ninel Z Gregori MD, Apr. 08, 2021
2. <https://www.eurolaser.cat/cirugia-estrabismo/>
3. Manual de instrumental quirúrgico y descripciones quirúrgicas básicas en oftalmología (Instituto Barraquer)
4. Basic principales of Ophthalmic Surgery (American Academy of Ophthalmology)
5. Ophthalmic Surgical Procedures (Peter S. Hersh, Bruce M. Zagelbaum, Sandra Lora Cremers)
6. Técnicas Quirúrgicas Básicas. Kirk.
7. Consenso Colombiano de indicaciones de cirugía de cataratas y facorefractiva (CICAR) Guía de Práctica Clínica 2021
8. Oftalmología Clínica (Jack J. Kanski, Brad Browling)
9. American Academy of Ophthalmology ,What Is Optical Coherence Tomography? Escrito por David Turbert Revisado por Ninel Z Gregori, MD, May. 12, 2023
10. <https://visioncore.es/prevencion-y-tratamiento-del-glaucoma-iridotomia-con-laser-yag/>

**Notal Legal:** Está prohibido copiar, transmitir, retransmitir, transcribir, almacenar, alterar o reproducir total o parcialmente, por cualquier medio electrónico o mecánico, tanto el contenido, información y texto como los procesos, procedimientos, caracterizaciones, documentos, formatos, manuales, guías, gráficas, imágenes, comunicados, etc., sin el previo y expreso consentimiento por escrito por parte de la Subred Sur ESE.; los cuales están protegidos por las normas colombianas e internacionales sobre derecho de autor y propiedad intelectual.



 ALCALDÍA MAYOR DE BOGOTÁ D.C. SALUD Subred Integrada de Servicios de Salud Sur E.S.E	<b>SUBRED INTEGRADA DE SERVICIOS DE SALUD SUR E.S. E</b>	
	<b>FUNCIONAMIENTO SERVICIO DE OFTALMOLOGÍA</b>	<b>HOS-QUI-SQX-MA-01 V1</b>

11. <https://glaucoma.org/iridotomia-laser-Glaucoma-research-foundation>, Shan Lin.
12. What Is a Posterior Capsulotomy? Escrito por Kierstan Boyd Sep. 08, 2022, American Academy of Ophthalmology
13. Diagnóstico microbiológico de las infecciones oculares, Recomendaciones de la Sociedad Española de Enfermedades Infecciosas y Microbiología Clínica Editores: Emilia Cercenado y Rafael Cantón, 2008

#### 10. CONTROL DE CAMBIOS:

FECHA	VERSIÓN	DESCRIPCIÓN DEL CAMBIO
2023-09-21	1	Creación del documento para la Subred Integrada de Servicios de Salud Sur E.S.E.

ELABORADO POR	REVISADO POR	CONVALIDADO	APROBADO
<b>Nombre:</b> María Bernal	<b>Nombre:</b> Nicolas Soto	<b>Nombre:</b> Sandra Patricia Alba Calderón	<b>Nombre:</b> Héctor Javier Quiñonez Albarracín
<b>Cargo:</b> Asesora calidad tercerizado	<b>Cargo:</b> Oftalmólogo	<b>Cargo:</b> Profesional Especializado – Control Documental	<b>Cargo:</b> Director de Servicios Hospitalarios
<b>Fecha:</b> 2023-09-19	<b>Fecha:</b> 2023-09-19	<b>Fecha:</b> 2023-09-22	<b>Fecha:</b> 2023-09-22

**Notal Legal:** Está prohibido copiar, transmitir, retransmitir, transcribir, almacenar, alterar o reproducir total o parcialmente, por cualquier medio electrónico o mecánico, tanto el contenido, información y texto como los procesos, procedimientos, caracterizaciones, documentos, formatos, manuales, guías, gráficas, imágenes, comunicados, etc., sin el previo y expreso consentimiento por escrito por parte de la Subred Sur ESE.; los cuales están protegidos por las normas colombianas e internacionales sobre derecho de autor y propiedad intelectual.